UNIVERSITÉ CLAUDE-BERNARD - LYON
- MÉDECINE -
U. E. R. GRANGE-BLANCHE

Année 1971 - N° 188

PLAIES OCULO-PALPEBRALES PAR RUPTURE DE PARE-BRISE

(à propos de 219 observations)

Données statistiques - Notions préventives

THÈSE

présentée

à l'Université Claude-Bernard - LYON

et soutenue publiquement le 22 Octobre 1971

pour obtenir le grade de Docteur en Médecine

par

Yves RODALLEC
Ancien Elève de l'Ecole du Service de Santé Militaire

né le 30 Juin 1944

à FORT-DE-FRANCE (Martinique)

UNIVERSITÉ CLAUDE-BERNARD - LYON

« MÉDECINE »

Dr R. M. GRANGE-BLANCHE

Année 1972 - N°

PLAIES OCULO-PALPEBRALES PAR RUPTURE DE PARE-BRISE

(à propos de 213 observations)

Données épidémiologiques - Notions préventives

THÈSE

présentée

à l'Université Claude-Bernard - LYON

et soutenue publiquement le 27 Octobre 1972

pour obtenir le grade de Docteur en Médecine

par

Yves RODALLEC

Ancien Élève de l'École de Service de Santé de la Marine

né le 20 juin 1943

à FORT-DE-FRANCE (Martinique)

Digitized by the Internet Archive
in 2026

https://archive.org/details/IA41546306_0031

UNIVERSITÉ CLAUDE-BERNARD - LYON
- MÉDECINE -
U. E. R. GRANGE-BLANCHE

Année 1971 - N°

PLAIES OCULO-PALPEBRALES PAR RUPTURE DE PARE-BRISE

(à propos de 219 observations)

Données statistiques - Notions préventives

THÈSE

présentée

à l'Université Claude-Bernard - LYON

et soutenue publiquement le 22 Octobre 1971

pour obtenir le grade de Docteur en Médecine

par

Yves RODALLEC
Ancien Elève de l'Ecole du Service de Santé Militaire

né le 30 Juin 1944

à FORT-DE-FRANCE (Martinique)

UNIV.
LEIDEN
BIBL.

UNIVERSITE CLAUDE BERNARD - LYON I

Président de l'Université : J. BOIDIN

Premier Vice-Président : R. TOURAINE

Secrétaire Général : M. IZAUTE

Unités d'Enseignement et de Recherche de l'Université

Médecine	(Grange-Blanche....	Directeur : Professeur D. GERMAIN
	(Alexis-Carrel.....	Directeur : Professeur C. GIROD
	(Sud-Ouest.....	Directeur : Professeur F. TOLOT
	(Lyon-Nord.....	Directeur : Professeur A. BERTOYE
Biologie Humaine.....		Directeur : Docteur R. CZYBA (Maître de Conférences Agrégé)
Techniques de Réadaption.....		Directeur : Professeur P. MOUNIER-KUHN
Sciences Pharmaceutiques.....		Directeur : M. CARRAZ M. (Maître de Conférences Agrégé)
Sciences Odontologiques.....		Directeur : Docteur R. VINCENT
Institut Régional d'Education Physique et Sportive.....		Directeur : Professeur R. GUILLET
Mathématiques.....		Directeur : Doyen BRACONNIER
Physique.....		Directeur : Professeur DUFAY
Chimie et Biochimie.....		Directeur : Professeur GAUTHERON
Sciences de la Nature.....		Directeur : Professeur L. DAVID
Biodynamique et Psychopédagogie.		Directeur : Professeur J. CHANEL
Institut Universitaire de Technologie n° 1.....		Directeur : Professeur L. FEUVRAIS
Institut Universitaire de Technologie n° 2.....		Directeur : Professeur GALLET, (Directeur ENSAM)
Observatoire.....		Directeur : Professeur J.H. BIGAY
Physique Nucléaire.....		Directeur : Professeur A. SARRAZIN

A MA FEMME

Pour l'aide discrète, efficace et continue
qu'elle n'a cessée de m'apporter.
Avec tout mon amour.

A MON FILS XAVIER

A MES PARENTS

A MES AMIS

A NOTRE MAITRE ET PRESIDENT DE THESE

MONSIEUR LE PROFESSEUR R. HUGONNIER

qui nous a fait le grand honneur d'accepter la présidence de notre jury de thèse et nous a permis d'utiliser les observations de son service.

Qu'il veuille bien agréer l'expression de notre reconnaissance pour son enseignement, pour l'accueil reçu dans son service, et de notre profond respect.

A NOS JUGES

MONSIEUR LE DOCTEUR M. P. RAVAULT
Maître de Conférences Agrégé

qui nous a confié le sujet de cette thèse, nous a guidé dans notre travail, prodigué de nombreux conseils, consacré un temps précieux.

Qu'il veuille bien trouver dans ce modeste travail le témoignage de notre gratitude et de notre respect.

MONSIEUR LE DOCTEUR L. DURAND
Maître de Conférences Agrégé

qui a facilité notre tâche avec une aimable bienveillance, qui nous a fait l'honneur de nous juger.

Qu'il veuille agréer l'expression de nos sentiments reconnaissants et respectueux.

A MONSIEUR LE MEDECIN EN CHEF DE 2ème CLASSE G. CORNAND
Professeur Agrégé du Service de Santé des Armées,
Ophtalmologiste des Hôpitaux des Armées,
Chef du Service d'Ophtalmologie de l'Hôpital
d'Instruction des Armées DESGENETTES

qui nous a accueilli avec bienveillance dans son service, nous enseignant avec clarté l'Ophtalmologie.

Nous le remercions d'avoir accepter de juger notre travail. En témoignage de notre reconnaissance et de notre respect.

A MONSIEUR LE PROFESSEUR L. PAUFIQUE

qui nous a donné avec bienveillance notre première et modeste fonction d'externe.

Qu'il veuille bien agréer l'expression de notre admiration, de notre respect, de notre reconnaissance.

A MONSIEUR LE PROFESSEUR BONAMOUR

qui nous a accueilli durant un semestre dans son service, et nous a permis d'utiliser les observations de son service.

En hommage respectueux et en remerciement des conseils qu'il nous a prodigués.

A MONSIEUR LE MEDECIN GENERAL DE 2ème CLASSE MARTIN-SIBILLE
Ophtalmologiste des Hôpitaux des Armées
Directeur
de l'Ecole du Service de Santé des Armées de LYON

AUX MEDECINS DU SERVICE D'OPHTALMOLOGIE DE L'HOPITAL DES ARMEES DESGENETTES

et en particulier au MEDECIN-COMMANDANT BIARD

qui, avec beaucoup de sollicitude et de compréhension, nous guident dans nos débuts en Ophtalmologie.

AUX MEDECINS DE LA CLINIQUE OPHTALMOLOGIQUE UNIVERSITAIRE A PAVILLON (GRANGE-BLANCHE)

et en particulier à Madame BALMES pour sa gentillesse, sa grande contribution dans la réalisation de cette thèse.

A MADEMOISELLE VIALE

qui a bien voulu m'aider dans la recherche iconographique.

- Nous remercions l'Institut CHIBRET de Clermont-Ferrand pour leur sympathique accueil et l'aide précieuse qu'ils nous ont apportée quant à la recherche bibliographique.

- Nous remercions les laboratoires CHAUVIN-BLACHE de MONTPELLIER pour les recherches qu'ils ont bien voulu faire et la rapidité avec laquelle ils nous les ont fait parvenir.

I - INTRODUCTION

II - HISTORIQUE

III - QUESTIONS A POSER AUX MALADES POUR UNE ETUDE STATISTIQUE PRECISE

IV - PRESENTATION DES OBSERVATIONS

V - ETUDE ETIOLOGIQUE

a) Causes liées au blessé

- sexe
- âge
- place dans la voiture
- port de lunettes
- violence de l'accident et vitesse du véhicule

b) Causes liées aux agents extérieurs

- année
- mois
- heure
- état de la route

c) Causes liées à l'agent principal responsable

- le pare-brise : "Securit"
- mécanisme (direct - indirect)

VI - NOTIONS DE THERAPEUTIQUE

A - Urgence extrême

- problème de l'évacuation
- centre hautement spécialisé - équipe
- radio
- anesthésie générale
- matériel : microscope, lampe à fente, micro-instrumen
- sutures, micro-chirurgie

B - Bilan pré-opératoire

- mauvaises conditions d'examen - Prudence - Patience
- problème du C.E.I.O.
- étude clinique et thérapeutique des lésions proprement dites
- plaies palpébrales
- plaies non perforantes
- plaies perforantes
- plaies non perforantes
- plaies bilatérales
- éclatement du globe
- plaies de cornée
- plaies cornéo-sclérales
- parage de la plaie
- hernie de l'iris, du corps ciliaire, des membranes
- hyphéma
- cristallin (cataracte, luxation)
- reconstitution de la chambre antérieure
- vitré
- traitement médical

VII - SUITES OPERATOIRES - COMPLICATIONS PRECOCES

- effacement de la chambre antérieure
- oedème cornéen
- vascularisation de la cornée
- leucomes cornéens
- synéchies
- hypertonie
- décollement de rétine
- problème des greffes

VIII - RESULTATS

- pronostic
- aspect médico-légal

IX - TRAITEMENT PREVENTIF

- ceinture de sécurité - Appui-tête
- pare-brise "Triplex"

X - CONCLUSIONS

XI - BIBLIOGRAPHIE

I - INTRODUCTION

Les plaies oculo-palpébrales par rupture de pare-brise sont du domaine de l'actualité en Ophtalmologie : le nombre d'articles parus, en France et en Allemagne surtout, depuis quelques années est considérable. Elles intéressent non seulement les ophtalmologistes mais aussi les pouvoirs publics, les constructeurs d'accessoires automobiles, les légistes, les compagnies d'assurances.

Notre thèse trouvera son originalité dans l'étude de la plus grande statistique française et dans l'exposé de quelques points précis de traitement. Il ne s'agit pas de nous livrer à une étude thérapeutique exhaustive car nous n'en avons aucunement la compétence, mais de résumer ce que nous avons pu comprendre dans les articles et les conseils de nos maîtres en Ophtalmologie.

II - HISTORIQUE

Les Américains n'ont pratiquement aucune publication à ce propos, ce type de plaies étant très rare avec l'emploi des pare-brises "Triplex" et de la ceinture de sécurité obligatoire aux Etats-Unis. Nous verrons que le "Triplex" n'entraîne pas les mêmes lésions que le pare-brise en verre "Sécurit".

Un certain nombre d'études ont été faites en Europe, en particulier par des Ophtalmologistes Allemands et Hollandais : HOLLWICH, FRIEDRICH, DRAEGER, HOLLAND, IVANDIC, MALBRUN, HAUT, MEYERRATHKEN, JUNGHANSS...

En France des travaux ont été publiés par différentes écoles :

- BOUILLIE (ROUEN)
- DEODATI (TOULOUSE)
- DIAIS (NANTES)
- HUGONNIER-MAGNARD (LYON)
- MANSUY-BRUN (MONTPELLIER)
- POULIQUEN-DEFOUG (PARIS) - OFFRET (PARIS)...

Quant aux articles concernant les pare-brises ils sont très nombreux : Historique, dangers pour l'oeil, problème médico-légal, avantages et inconvénients des différents types en particulier du verre type "Sécurit" et du verre type "Triplex".

III - QUESTIONS A POSER AUX MALADES POUR UNE ETUDE STATISTIQUE PRECISE

Il est irritant et très difficile de faire des études statistiques exactes car il manque toujours dans chaque observation une ou deux données essentielles. Aussi serait-il souhaitable qu'un questionnaire précis soit rempli par l'administration des centres ophtalmologiques d'urgence comme l'a suggéré GASTEIGER et comme on le fait depuis trois ans au centre ophtalmologique de Nantes. Ce ne serait pas l'interne qui remplirait ce questionnaire mais l'administration lors de la sortie du malade. Ce questionnaire serait purement à usage médical et ne présenterait aucun caractère policier. En voici un exemple :

- Nom... Prénom... Date de naissance... Adresse...
- S'agit-il d'un accident de voiture?... Marque de voiture...
- Quel mois?... Quelle heure du jour ou de la nuit?...
- Circonstances de l'accident : - collision avec un autre véhicule...
  - choc contre un obstacle fixe...
- Lieu de l'accident : en ville... à la campagne... sur autoroute...
- Etat de la route : glissante... verglassée... sèche...
- Vitesse de la voiture...
- Y avait-il un passager à côté du chauffeur ?...
- Qui utilisait une ceinture de sécurité ?
  - -Le Chauffeur...
  - -Le ou les passagers...
  - -Personne...
- Est-ce que l'un des occupants a heurté le pare-brise avec sa tête?... Si oui lequel?...
- Est-ce que le pare-brise s'est brisé parce ce qu'il a été heurté par la tête de quelqu'un ou bien a-t-il été cassé de l'extérieur?...

- Quel type de pare-brise : Sécurit ?... Triplex ?...
- Les blessures aux yeux ont-elles d'autres origines ?...
  Si oui laquelle : - choc de la tête contre le tableau de bord...
  - blessures causées par le rétroviseur...
  - divers ...
- Le conducteur était-il sous l'influence de l'alcool ?...
- Portiez-vous des lunettes ... Etaient-elles incassables ?...
- Se sont-elles cassées sous le choc ?... Portiez-vous des lentilles de contact ?...

IV - PRESENTATION DES OBSERVATIONS

Nous avons recueilli les 219 observations intéressant les plaies oculo-palpébrales par rupture de pare-brise à la clinique Ophtalmologique Universitaire A - Pavillon C - Edouard Herriot à Lyon, sur une période qui débute en Janvier 1960 et qui se termine en Septembre 1971. (11 ans et demi)

- 95 cas (soit 44 %) touchent uniquement l'oeil droit.
- 82 cas (soit 37 %) touchent uniquement l'oeil gauche.
- 29 cas (soit 13 %) touchent à la fois les deux yeux.
  (Dans ces 29 cas, 23 fois les deux globes oculaires sont atteints)
- 13 cas (soit 6 %) touchent soit la paupière droite, soit la paupière gauche.

A partir de ces observations, nous envisageons successivement des reflexions d'ordre étiologique, clinique, statistique et thérapeutique. Notre statistique intéressera donc un total de 223 yeux.

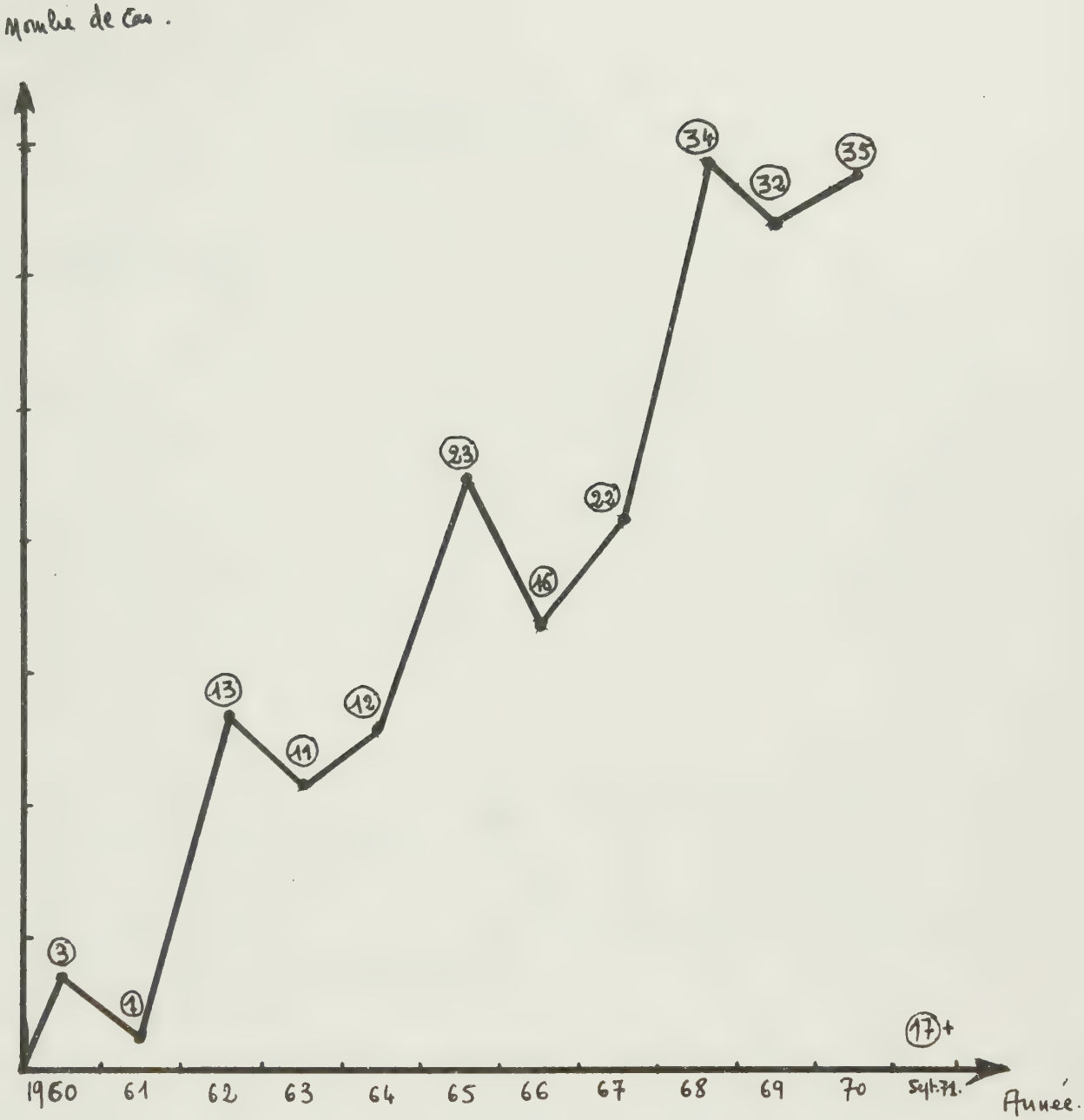

GRAPHIQUE MONTRANT L'AUGMENTATION DES ACCIDENTS PROVOQUANT DES TRAUMATISMES OCULO-PALPÉBRAUX PAR ECLATS DE PARE-BRISE DE 1960 à 1971.

V - ETUDE ETIOLOGIQUE

A - CAUSES LIEES AU BLESSE

- Sexe

Nous notons dans nos observations une prédominance du sexe masculin (131 hommes - 88 femmes) soit 60 % d'hommes, ce qui correspond au pourcentage des autres travaux récents. Mais le nombre de femmes est en augmentation par rapport aux statistiques d'il y a dix ans : les femmes conduisent en effet de plus en plus, d'autre part elles sont souvent à ce que l'on appelle "la place du mort", c'est-à-dire la place avant droite, là où elles risquent les blessures oculaires les plus graves, indépendamment des autres blessures.

- Age

Comme le montre notre graphique, un accident sur deux a lieu entre 15 et 35 ans, avec un pic pour ceux qui ont entre 20 et 25 ans. (Ceci est aussi valable dans les autres pays). 46 % des accidentés ont entre 20 et 40 ans. C'est donc l'adulte jeune, en pleine activité professionnelle, qui est le plus souvent atteint, d'où les répercussions souvent dramatiques sur son avenir.

En effet, le jeune qui vient d'avoir son permis de conduire se débrouille pour avoir une voiture, soit celle de ses parents, soit une vieille R-8 trafiquée, qu'il fera marcher "pied au plancher", lui donnant l'impression d'être dans une voiture de course, soit une voiture plus personnalisée comme un"Buggy", soit enfin une vieille 2 CV qui lui permettra de se rendre d'un point à un autre. Ceci en attendant la vulgarisation de la voiture automatique et électronique qui perdra en charme ce qu'elle aura gagné en sécurité.

Tous les auteurs reconnaissent cette notion de jeunesse :

- HOLLWICH : lorsque le blessé est le conducteur les accidents sont plus nombreux immédiatement après l'âge du permis de conduire

- HAUT-BERNARD-DEFOUG : sur 48 cas la majorité a entre 20 et 25 ans
- DEODATI : sur 29 cas 16 ont moins de 25 ans
- BOUILLIE : note la même fréquence.
- IVANDIE : sur 113 cas , 75 ont entre 20 et 29 ans.
- MULLER-JENSEN : même fréquence.
- HOLLAND : sur 79 cas, 42 ont entre 20 et 29 ans.
- MANSUY-BRUN : note la grande majorité des sujets jeunes.
- ANDRIEU : note encore ce phénomène.
- DIAIS : le plus grand nombre de blessés se trouve avant l'âge de 30 ans.

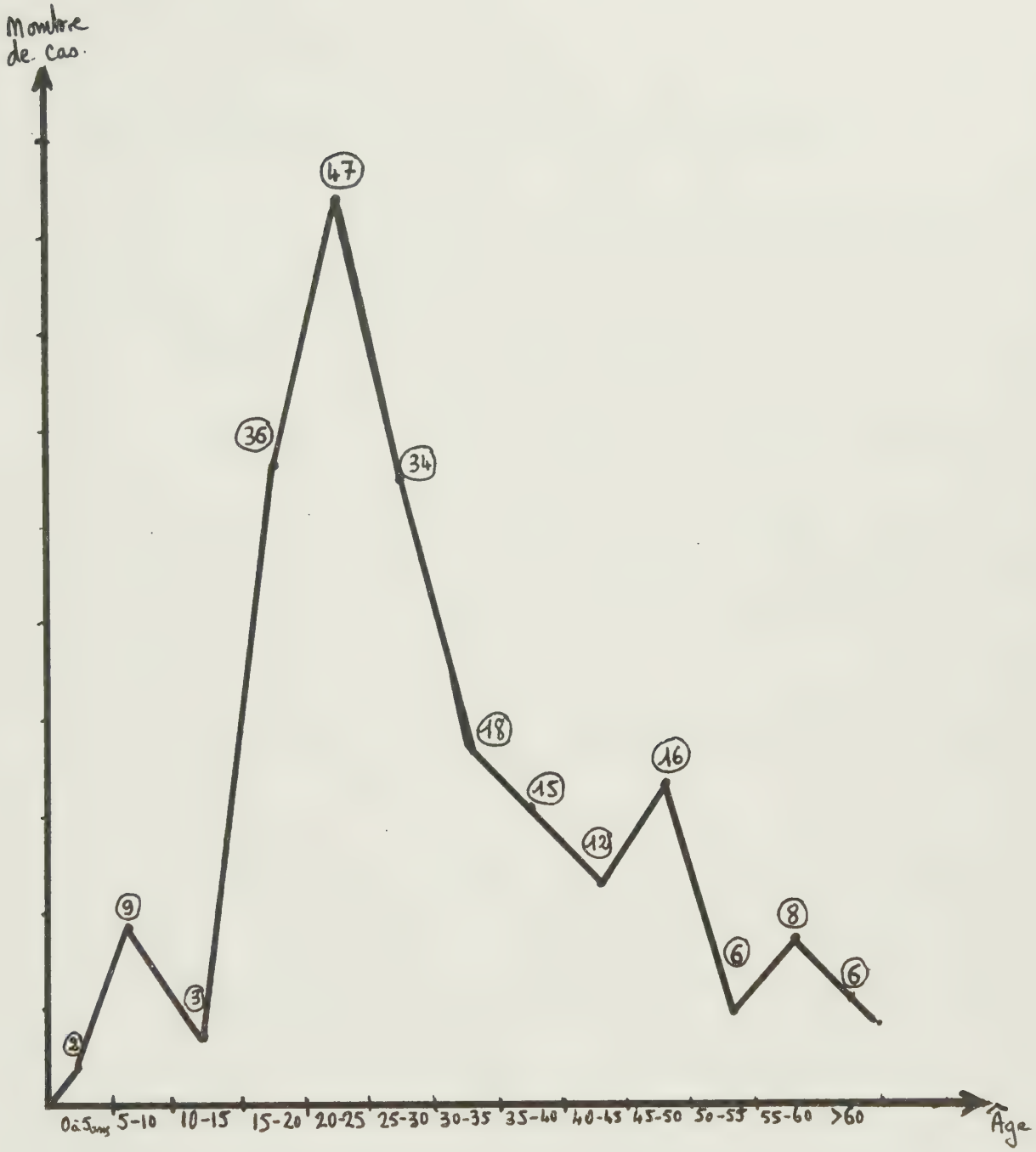

-REPARTITION DES CAS SELON L'ÂGE-

PLACE OCCUPEE PAR LE BLESSE AU MOMENT DU CHOC

Le passager avant droit "à la place du mort" dit-on, est plus exposé que le conducteur.

JUNGHANSS : cite la proportion de 2 sur 3.

SPIRA : pour lui, elle serait de 64 %.

HUELKE : pour lui, elle serait de 59 %.

HOLLAND : est le seul à donner des chiffres un peu moins importants 50 %.

Le conducteur n'est cependant pas épargné par ce genre d'accident car, au moment de la brusque décélération, son corps projeté en avant, peut éviter la colonne de direction et venir percuter le pare-brise.

Les passagers arrière peuvent également venir percuter le pare-brise si le choc est très violent.

En cas de deux personnes dans la voiture, c'est toujours le passager qui est blessé et non le conducteur, celui-ci étant plus protégé car il réagit plus vite lors de l'accident et se retient au volant. Le passager qui somnole, qui regarde la paysage est en effet surpris lors de l'accident. Il ne le voit pas venir et au lieu de fermer les yeux, de se protéger par une main ou de se retenir au volant, il ouvre les yeux. Ce phénomène est particulièrement accentué chez les personnes âgées (qui ont dans l'ensemble un tonus moindre et qui arrivent la plupart du temps de face sur le pare-brise provoquant ainsi une atteinte binoculaire grave : nous en avons plusieurs cas), chez les femmes qui se dominent moins facilement que les hommes et qui ont plutôt tendance à pousser un cri dans ce genre de situation brutale, et enfin chez les enfants qui sont le plus souvent distraits, à genoux sur le siège avant ou debout, la tête à quelques centimètres du pare-brise.

ROLE DES LUNETTES ET DES VERRES DE CONTACT

Nous ne pouvons juger de leur rôle protecteur, faute de précisions à ce sujet dans les observations. Toutefois, il est très probable que des lunettes en matière plastique ou des lentilles pré-cornéennes jouent le rôle d'écran protecteur vis à vis de la cornée. Andrieu, dans sa thèse, cite un cas intéressant. C'est pourquoi, il ne faut plus prescrire que des lunettes incassables. D'ailleurs, aux Etats-Unis la F.D.A. vient d'annoncer que les verres de lunettes devraient être désormais incassables car elle estime à 120 000 le nombre des américains blessés chaque année par lunettes "classiques".

VIOLENCE DU TRAUMATISME ET VITESSE DU VEHICULE

La gravité des lésions oculaires contraste avec la relative bénignité de l'accident. Ce sont des accidents peu violents n'entraînant que peu ou pas de lésions associées d'autres parties du corps. Nous trouvons dans notre statistique un seul cas où le malade arrive dans le coma, 10 cas où l'on a une fracture associée d'un membre ou d'une articulation, 6 cas où l'on a une fracture de la face (maxillaire, nez, plancher de l'orbite), 8 cas avec traumatisme cranien et perte de connaissance, enfin 2 cas de traumatisme thoracique. Ceci s'explique par le fait que le sujet heurte le pare-brise qui n'offre qu'une faible résistance et non pas les éléments durs de la voiture, tels que la colonne de direction, le tableau de bord, un montant qui seraient responsables de lésions graves, parfois vitales comme les traumatismes crâniens, les enfoncements thoraciques, les contusions graves intra-abdominales.

MANSUY-BRUN note trois cas sur 23 où il y a plaies associées.

DIAIS : 9 blessés sur 100 ont une fracture osseuse associée, et 5 une perte de connaissance.

IVANDIE : sur 113 cas : 6 blessures orbitaires, 1 contusion de l'orbite, 5 fractures du plancher de l'orbite.

BAILLIE : Absence de lésions graves associées.

DEODATI : sur 29 cas : 1 traumatisme thoracique, 1 traumatisme crânien, 1 fracture du calcaneum.

Pour HOLLAND, lorsqu'il se produit une blessure mortelle, il y a rarement une blessure oculaire, car le mécanisme de l'accident serait différent : ou bien, lors de la décélération ils heurtent un obstacle résistant à l'intérieur du véhicule, ce qui provoque une lésion souvent vitale, ou bien, ils évitent ces obstacles mais percutent le paro-brise qui éclate. Ils présentent alors de multiples plaies de la face et des yeux.

D'après ANDRIEU, c'est surtout parmi ces observations de lésions oculo-palpébrales bilatérales que l'on rencontre des lésions associées sérieuses.

Paradoxalement, la vitesse du véhicule ne paraît pas en cause dans ce type d'accident qui a lieu la plupart du temps en zone u urbaine donc en principe à moins de 60 km/heure. Ceci est confirmé par FRIEDRICH, DIAIS et HOLLAND.

B - CAUSES LIEES AUX AGENTS EXTERIEURS

- Augmentation de fréquence au cours de ces dernières années

Ces lésions sont fréquentes et, comme le montre notre graphique, elles sont de plus en plus fréquentes surtout depuis ces cinq dernières années. Cette augmentation est supérieure à la croissance du nombre des accidents de la route.

MULLER-JENSEN estime que la fréquence des blessures oculaires par rapport au nombre total des blessures dues à des accidents de la circulation est passée de 0,77 à 1,6 %. Cette augmentation de fréquence est aussi notée par DRAEGER qui a fait une étude sur 116 cas et par HOLLAND à propos de 75 observations. REMKI, sur un plan plus général, évalue à 41 % la fréquence de ces blessures oculaires par éclats de verre.

- Répartition des accidents au cours de l'année

La ventilation des 219 accidents sur les douze mois de l'année montre que la plupart ont eu lieu en mars (22 cas), mai (23 cas) et juillet surtout (25 cas) ; mais l'incidence des accidents est également plus élevée en janvier (19 cas), novembre (21 cas) et décembre (18 cas) que dans les autres mois.
Il y a différentes raisons à cela :

- En janvier : mauvaises conditions météorologiques (neige, glace), sorties du nouvel an, week-end de ski.
- En mars : pluie, routes glissantes, vacances de Pâques.
- En mai : nombreuses fêtes, premiers rayons de soleil : les gens profitent de quelques heures de libre ou du week-end pour aller dans leur petite maison de campagne ou sur les bords de l'eau.
- En juillet : ce sont les vacances, il fait beau,les journées sont longues, les gens se promènent beaucoup en voiture et font même de longs parcours.
- En août : la ville est dépeuplée, presque déserte (14 accidents).
- En septembre et octobre : les gens ont fait le "plein de soleil", ils sont plus sérieux, c'est la rentrée des classes pour les grands comme pour les petits.
- En novembre : les routes sont mauvaises (pluie, brouillard).

Des études ont été faites, en particulier par des auteurs Allemands, leurs graphiques ne correspondent pas exactement au nôtre car les vacances sont plus étalées chez eux et, dans chaque cas, la ville (par exemple BERLIN) est un cas bien particulier.

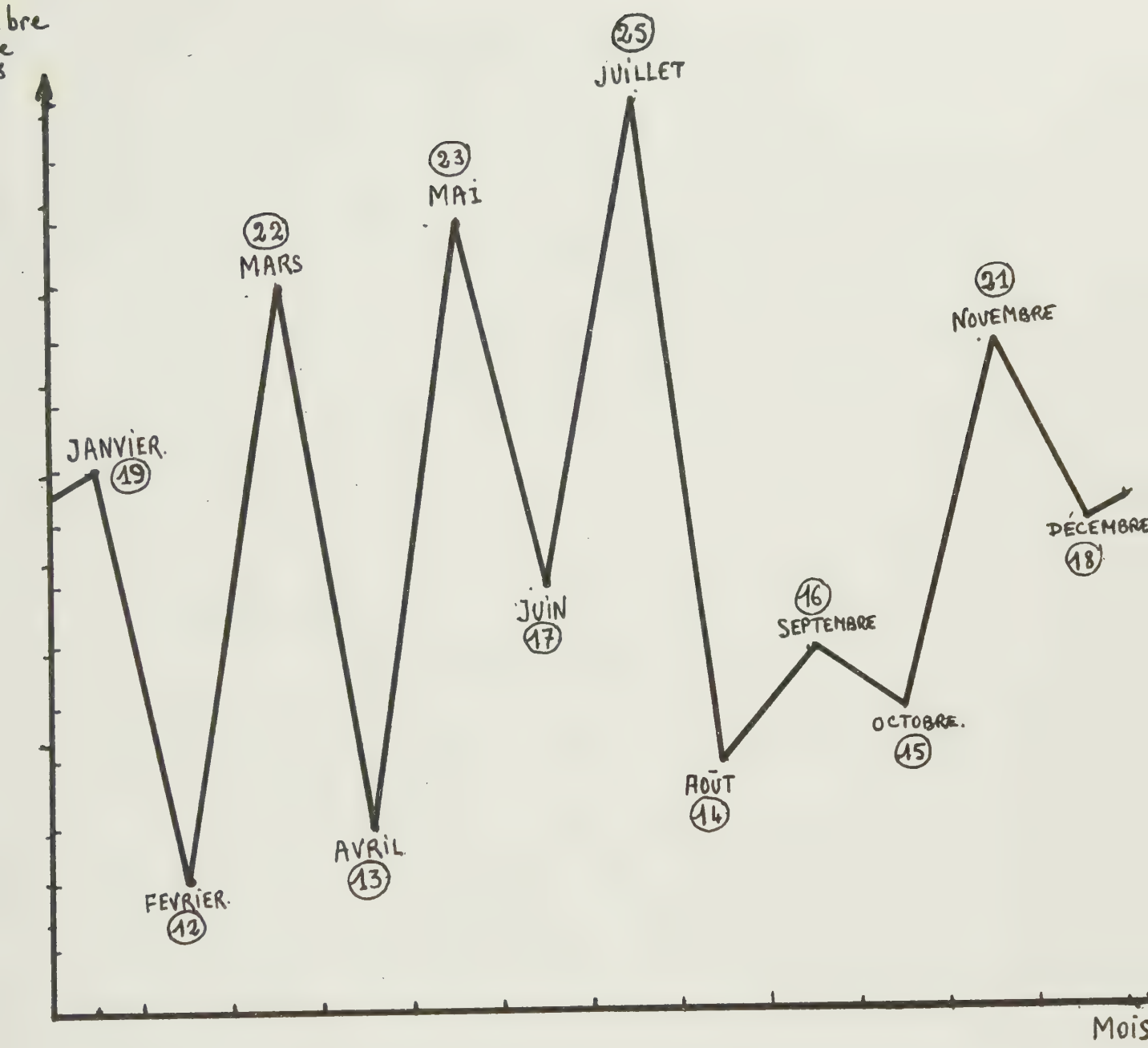

-REPARTITION DES ACCIDENTS DANS L'ANNÉE-

- Répartition des accidents au cours de la journée

C'est toujours l'urgence de 2 heures du matin. Des auteurs Allemands ont noté le maximum de fréquence entre 10 heures et 2 heures du matin et aux heures d'affluence. Le conducteur fatigué, s'assoupit quelques secondes, va heurter une voiture, une borne, ou simplement va dans le fossé, ce qui envoie sa femme à travers le pare-brise. Après un dîner peut-être un peu trop arrosé dans une auberge de la région lyonnaise ou un petit restaurant sur les bords de l'eau avec des amis, le conducteur oublie quelque peu son code de la route, ne respecte pas les feux rouges, et c'est le heurt à un carrefour. Nous en avons plusieurs cas.

C - CAUSES LIEES A L'AGENT PRINCIPAL RESPONSABLE

- Agent causal : le verre "securit"

Mais quel est donc ce verre "Securit" qui "taillade" la peau d'une façon aussi horrible et qui équipe la majorité de nos voitures en France ?

Il s'agit d'un verre trempé, apparu en France en 1920, entourant une zone définie de verre non trempé restant intacte au cours du choc. Son principe de fabrication est le suivant : on façonne des glaces polies que l'on introduit dans un four chauffé à 700° pendant quelques minutes, puis on les refroidit rapidement par un système de soufflage d'air. Les couches externes se solidifient avant les couches centrales, ce qui entraîne une forte compression à la surface alors que l'intérieur reste en extension. Il présente la propriété de se cristalliser et de s'opacifier en cas de choc, en de multiples petits fragments dont les angles et les côtés sont particulièrement coupants. Pour éviter cette opacification, il a fallu inventer des verres à trempe différenciée dont la visibilité reste totale. C'est ainsi qu'il existe le type "Visurit" avec une zone en forme de hublot non trempé, le type

"Bisecurit" à séparation verticale, le type "Luxrit" qui comporte des zones trempées de degrés différents, le verre Glaverbel, type V.H.R. dont l'épaisseur limitée et la résistance élevée au choc offrent des caractéristiques de sécurité qui dépassent de loin celles obtenues jusqu'ici (on en trouve sur les voitures de grand luxe) et enfin le verre V.T.M. (verre à tenue maximum) dernier en date et peu connu.

Lorsque ces pare-brise éclatent, ils libèrent des petits cristaux polygonaux dont certains ont des arêtes tranchantes incapables de provoquer des plaies profondes, mais responsables de plaies cutanées superficielles et multiples et de plaies oculo-palpébrales graves. Ils libèrent aussi une fine poussière de verre sous forme de petites aiguilles qui vont cribler la cornée et provoquer une irritation corneo-conjonctivale très pénible pour le malade. C'est pourquoi de tels pare-brise sont interdits dans beaucoup de pays et notamment aux Etats-Unis, en Italie et en Israël.

- Mécanisme de l'accident

Le mécanisme est dans la quasi totalité des cas le même. Le sujet percute avec sa tête le pare-brise de type "Securit" qui, sous le choc, se fragmente et éclate en multiples morceaux. C'est le mécanisme direct. HOLLWICH a très bien étudié ce mécanisme : comme nous le voyons sur ce schéma, il se décompose en 5 phases :

1 - Le corps est projeté en avant : le centre de gravité étant le bassin.
2 - Le corps est soulevé : la cuisse vient buter contre la bordure inférieure du tableau de bord ; la tête est projetée contre le cadre supérieur de la carrosserie et le thorax contre le volant.
3 - Rejet de la tête en arrière.

4 - Mouvement de la tête en avant qui traverse le pare-brise en y provoquant un trou d'un diamètre correspondant à son diamètre crânien. (C'est cette phase qui est responsable des blessures perforantes des yeux).

5 - En bout de course, la tête retombe sur le bord inférieur du trou qui forme un véritable couperet.

Des études ont été faites avec des mannequins. DUFOURMONTEL en conclut : "Le corps des passagers est projeté en avant et en haut à un angle de 45° par rapport à l'horizontale, ce mouvement prend de la vitesse et s'interrompt sur une structure du véhicule."

L'impact sur le pare-brise peut provoquer sa désintégration ou constituer dans le pare-brise la formation d'un trou. DUFOURMONTEL le compare à une "guillotine". Mais examinons de plus près ce qu'est le syndrome de la guillotine.

- Dans un premier temps, le crâne et le front viennent buter contre le pare-brise et font un trou bien délimité.

- Dans un deuxième temps, la face du blessé retombe sur l'arête tranchante du trou, à des niveaux différents suivant qu'elle s'est engagée plus ou moins profondément dans cet orifice. Il en résulte une grande plaie arciforme à concavité supérieure, dont le siège se situe plus ou moins bas, sur la région cervico-faciale, suivant le coefficient de pénétration de la tête.

MANSUY-BRUN fait remarquer que la notion d'inclinaison du pare-brise intervient ici : plus l'inclinaison est accentuée, plus l'action tranchante du bord inférieur de la cassure est augmentée. Ceci est important sur les voitures de sport où le pare-brise est incliné.

FRIEDICH pense que ces blessures sont provoquées par le bord inférieur de la cassure, mais aussi que le nez, qui est proéminent, fait dévier une partie des éclats latéralement.

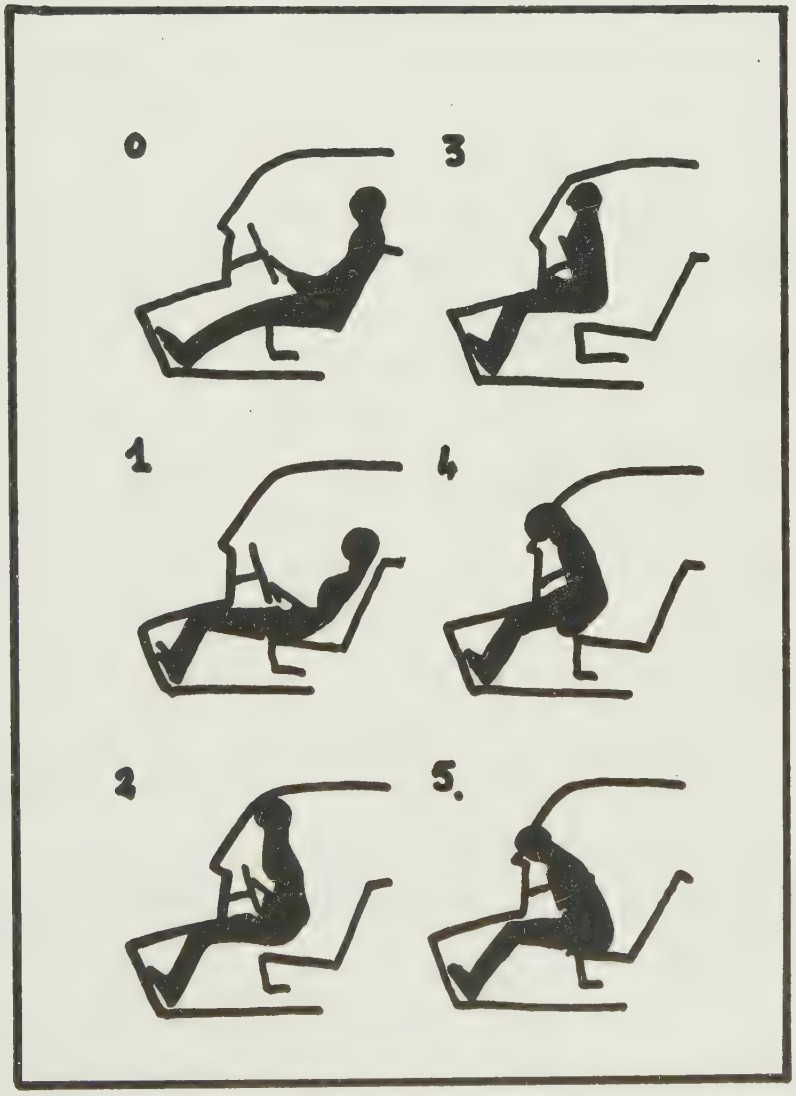
0
3
1
4
2
5.

Nous verrons que, dans ce cas de médanisme "Direct", une ceinture de sécurité évite le heurt de la tête du sujet contre le pare-brise. En effet, nous n'avons jamais retrouvé, ni dans la littérature, ni dans nos observations, d'accident de ce type survenu avec l'utilisation de ceintures de sécurité.

Mais on peut avoir aussi, dans certains cas, un mécanisme indirect par éclatement du pare-brise sous l'impact d'un projectile extérieur, les éclats de pare-brise étant projetés sur le visage des occupants du véhicule. (10 % des cas pour MULLER-JENSEN). Ce projectile extérieur peut être de nature très diverse. Le plus souvent, il s'agit d'un gravillon, mais on note aussi des objets tombant d'un camion (dans ce cas, la violence de l'impact est beaucoup plus grande lorsque les véhicules se croisent).

HOLLAND cite deux observations où le projectile était du gibier et en particulier un faisan. HOLLWICH cite aussi le cas d'un pare-brise brisé par un faisan.

DIAIS cite le cas d'une femme gravement blessée par un canard sauvage.

HOLLAND cite le cas d'un pare-brise brisé par un bloc de glace.

Dans aucun cas il y a deux blessés dans la voiture ; ceci s'explique par le fait que c'est la personne qui heurte la première le pare-brise qui présentera les lésions oculo-palpébrales.

IVANDIE : pour lui, une seule personne est blessée, soit le chauffeur, soit la personne à sa droite.

HOLLAND : 37 cas de passagers à la place avant droite pour 30 cas où c'est le conducteur qui est blessé.

HOLLWICH : 70 cas où c'est le conducteur qui est atteint et 37 cas le passager.

Enfin, un seul oeil est touché le plus souvent (car la tête, heureusement, est presque toujours tournée). Mais si la tête est strictement dans le plan frontal, on a des blessures de la racine du nez, des deux paupières supérieures et des deux globes oculaires.

"SYNDROME DE LA GUILLOTINE"

VI - NOTIONS DE THERAPEUTIQUE

A - PROBLEME DIAGNOSTIC ET PROBLEME D'EVACUATION - DELAI OPERATOIRE

- Centre Spécialisé Régional avec Equipe Chirurgicale

Les plaies oculo-palpébrales par rupture de pare-brise représentent dans leur très grande majorité une urgence grave. Ces malades doivent arriver dans les meilleures conditions au centre hospitalier pour y recevoir un traitement précoce et complet. L'avenir fonctionnel de l'oeil traumatisé dépend en grande partie de la précocité et de la rapidité de l'intervention. Il faut fermer le globe oculaire "au plus vite", même à deux heures du matin quand la cornée est fraîche, peu oedemateuse, car les heures qui passent augmentent le risque infectieux tandis que la qualité des lèvres de la plaie se détériore rapidement.

Il se pose donc tout d'abord un problème diagnostic au médecin praticien, qui sera appelé lors de l'accident : Ces plaies ne doivent pas être ignorées chez un polytraumatisé. Nous avons quinze cas dans notre statistique où ces plaies ont été méconnues dans l'immédiat, donc négligées : l'intervention n'a eu lieu que tardivement sur des lésions citratricielles spontanément organisées ; leur pronostic n'a pas été très bon.

CORNAND demande au praticien de se poser les trois questions suivantes devant cet accidenté :

- Y-a-t-il plaie cornéenne ? Il faut y penser devant la douleur, la photophobie, le larmoiement...

- La plaie est-elle ou non perforante ? Ce peut-être simplement un scalp ou une petite plaie bien coaptée avec chambre antérieure normale. Mais seul l'examen à la lampe à fente précisera la profondeur de cette plaie. Ce peut-être aussi une plaie perforante certaine avec chambre antérieure plus ou moins aplatie, hyphema, déformation pupillaire et surtout hypotonie.

- La plaie est-elle simple ou coaptée ? En particulier y-a-t-il un morceau de verre securit ?

Il faut : "Primum non nocere", éviter à tout prix la hernie des membranes et surtout du vitré. On pourra utiller de la Novésine pour l'examen, un collyre antibiotique, mettre un pansement binoculaire pour immobiliser le globe atteint, en évitant les mouvements conjugués, administrer des Antibiotiques par voie générale et une séro ou séro-anatoxinoprophylaxie antitétanique.

Se pose alors le problème de l'EVACUATION. Elle se fera le plus rapidement possible en position déclive (en ambulance, en hélicoptère ou en avion). Le blessé devra être placé en dehors des zones de vibration de l'appareil. Celui-ci devra éviter les cahots. Des moyens suffisants doivent être mis à la disposition des malades.

Certains parlent de délai opératoire, en fait, ils entendent par là délai favorable ou non. Le malade doit être opéré le plus précocement possible dès qu'il arrive pour être examiné. Le chirurgien sera tout de même d'un optimisme modéré s'il se trouve devant une plaie de cornée ou de la sclère passée inaperçue qu'il devra suturer au huitième jour, car plusieurs auteurs citent des cas heureux ; nous en avons plusieurs dans notre statistique. Le malade doit être acheminée dans un service de garde bien assuré, c'est-à-dire dans une clinique ophtalmologique hautement spécialisée à l'échelle régionale où une équipe va pouvoir faire un bilan rapide mais soigneux. Son seul but étant la sauvegarde du globe, sa reconstitution anatomique.

- Radiographies

Les radiographies sont systématiques. On n'opère pas un oeil sans faire de radiographie du crâne, face et profil, avec centrage sur la moitié antérieure de la face et film de vogt (clichés sans squelette sur film dentaire appliqués étroitement sur la face latérale du nez qui mettent en évidence surtout les corps étrangers du segment antérieur). Elles pourront montrer des lésions osseuses associées ou révéler la présence de petits corps étrangers quadrangulaires, bien limités, denses, de dimension variable qui sont ici des morceaux de verre "Sécurit" radio-opaques. L'asorption des Rayons X par le verre est voisine de celle de l'os. Il faut donc que les éclats de verre aient une épaisseur de quelques millimètres pour que, superposés à l'opacité du crâne et de l'encéphale, ils produisent un relief de radiation suffisant pour pouvoir être visible sur le film. C'est surtout le carbonate de chaux qui rend ces éclats opaques.

Des incidences tangentielles, des tomographies sagittales et frontales donnent plus de précision. Mais il ne faut pas perdre de vue que c'est une radiographie d'urgence que nous réclamons ici. Toutefois les clichés doivent être de bonne qualité car un morceau de verre parfaitement extirpable peut être méconnu si la radio est mauvaise. Nous verrons qu'il y a d'autres moyens plus précis pour localiser des morceaux de verre intra ou extra orbitaires.

- Le Problème de l'Anesthésie

En fait, il n'y en a plus car tout le monde admet maintenant que l'anesthésie générale est une indication formelle pour ce genre de plaies, et ceci pour plusieurs raisons : le malade est souvent choqué, inquiet, agité, surtout s'il est très jeune, il peut s'agir d'un éthylique, il répond mal aux questions. Il y a trop grand risque d'expulsion, lorsqu'on enlève le pansement, si l'on pique la peau pour faire une Akinésie, durant l'opération si le malade bouge et

ce risque d'expulsion pèse sur le malade comme l'épée de Damoclès tant que la suture de l'oeil ne sera pas faite. En particulier la Retrabultaire risque de créer un hématome qui va vider l'oeil, véritable catastrophe !... Le chirurgien ne doit pas être géné pour faire des sutures soigneuses par des mouvements de l'oeil dans une chirurgie à globe ouvert très délicate. Elle permet aussi d'obtenir une hypotonie du vitré indispensable, perfusion per-opératoire de Mannitol. L'Anesthésie générale est bien au point maintenant pour l'ophtalmologiste. Il y a même des anesthésiques qui n'obligent pas d'intuber le malade. Enfin, il s'agit la plupart du temps, comme nous l'avons vu, de sujets jeunes chez qui en principe il n'y a aucune contre indication. C'est une des raisons principales pour lesquelles ces malades doivent être adressés dans un service où les gardes sont bien organisées avec un ophtalmologiste et un anesthésiste disponible 24 heures sur 24.

- Microscope Opératoire

Il est indispensable pour la chirurgie de la cornée qui ne peut bénéficier que de la seule micro-chirurgie. Il doit remplacer les lunettes loupes au grossissement insuffisant. Il va permettre de faire un bilan exact s'il n'a pu être fait, le malade étant assis devant une lampe à fente classique. Il sécurise la qualité du geste opératoire, permet certaines manoeuvres endoculaires précises, et la reconstitution anatomique la plus parfaite possible du globe blessé dans un champ opératoire réduit, le globe étant dans une immobilité absolue grâce à l'anesthésie générale.

Les microscopes modernes sont pratiques et présentent des avantages incontestables. Ils disposent d'un zoom qui permet de choisir à chaque instant entre le grossissement et la largeur du champ tandis que les différents réglages du zoom et du microscope assistés électriquement sont commandés au pied par l'opérateur. Un microscope auxiliaire est prévu pour l'assistant qui bénéficie ainsi de la même vue microscopique que celle de l'opérateur. Il récupère largement en

efficacité ce qu'il perd en aisance. Il possède un adapteur complémentaire pour le déplacement transversal de l'image lui conférant ainsi les qualités d'une lampe à fente. Le chirurgien peut ainsi pénétrer les milieux transparents de l'oeil avec une coupe optique selon une section quelconque, s'orienter sur les différentes traces lumineuses limitant les différents milieux et utiliser l'éclairement de la fente dont l'angle d'incidence est 40 ° pour les contrôles nécessaires pendant et après l'opération. Il dispose enfin d'un système d'appui pour les avant-bras du chirurgien indépendant de la tête du patient.

- Les Instruments de Microchirurgie

Ils sont caractérisés par leur finesse. Mais tout dépend de l'échelle à laquelle on travaille. Ils subiront encore certainement de multiples perfectionnements pour être de plus en plus adaptés au microscope opératoire. Si l'une des extrémités de ces instruments est tenue par les doigts du chirurgien et ne joue le rôle de manche, l'autre par contre peut être miniaturisée à l'infini Je crois personnellement que les doigts du chirurgien pourront probablement être un jour remplacés dans cette microchirurgie par un robot. Le chirurgien, sous contrôle microscopique, donnera des ordres au robot qui pourra utiliser des instruments extrêmement fins sans les casser. Les ophtalmologistes devront s'adapter à leur microscope comme les anatomopathologistes ont su le faire à l'intérieur de la cellule avec le microscope électronique. Mais ne soyons pas trop prospectifs. Les instruments, à l'heure actuelle, ont déjà leur extrémité recourbée ce qui permet aux doigts du chirurgien d'être situés latéralement par rapport au champ du microscope. Nous avons étudié le matériel de suture ; les porte-aiguilles sont plus fins, les pinces sont plus précises, permettant de saisir la cornée sans l'endommager davantage. Maintenant que nous avons passé en revue les qualités et les avantages indéniables de la microchirurgie, revenons à notre malade pour étudier l'état exact de ses blessures oculaires.

- Matériel de suture

Le matériel de suture n'a cessé d'être perfectionné pour arriver à des fils de suture à l'échelle des tissus à suturer, ce qui permet d'obtenir maintenant des sutures plus régulières, plus solides, moins irritantes. Tout a été essayé : les soies de la queue du rat, suture en collagène d'origine humaine ou bovine, les cheveux humains, les sutures métalliques à multiples filaments, des feuilles d'or chargées... En fait, pour la cornée, on utilise toujours au moins la soie vierge de BARRAQUER (8-0) qui est souple, résistante, rapidement très molle et peu gênante. Pour RAVAULT et DURAND, il n'y a pratiquement que deux matériaux :

- la soie siliconée de la maison ETICON ; c'est la meilleure, elle est élastique, elle ne provoque presque pas de réaction, elle est très maniable et donne des noeuds solides. On l'emploie surtout en cas de plaies de cornée déchiquetées, oedémateuses, aux bords non-francs. Elle a l'avantage, d'autre part, d'être montée sur de bonnes aiguilles spatulées (7-10) qui coupent bien la cornée et qui donnent un affrontement excellent aux bords de la plaie.

- sinon, il y a le Monofilament (Nylon, Perlon, Flexilon) - 10/0 : (0,22 microns), dont les structures sont plus moulées, plus modelées et à la fois beaucoup plus rigides, moins irritantes. C'est un matériel solide. On peut l'utiliser pour faire un surjet, si l'on a une plaie rectiligne, avec arrêt des deux côtés ; mais il faut faire trois tours au départ car il glisse, deux à trois noeuds les uns par dessus les autres. Il est plutêt utilisé dans les plaies franches, mais il est surtout employé pour la contention d'un greffon ou chaque fois que l'on se rapproche de la partie centrale de la cornée. Il donne des chefs très résistants, véritables barbelés, aussi faut-il les couper très ras. On ne peut enfouir ses noeuds. Enfin, il est bien toléré.

- On peut aussi faire un mixage des sutures : soie vierge et monofilament.

- En cas de scalp cornéen, on peut utiliser l'une des deux sutures au choix.

- Pour la sclère, onutilise le Ligalène (6/0) ou Flexilon (6/0) anorganique. Les points doivent être très proches, car la sclère a une cicatrisation plus difficile. Nylon et Soies doivent être blancs pour éviter d'être vus à travers la conjonctive. On peut alterner soie vierge et Ligalène, mais il y a un danger : le fil peut scier la sclère et créer alors un staphylome.

- Quant aux aiguilles, elles sont maintenant plus fines, plus aiguisées, plus variées, plus petites et elles sont surtout spatulées, ce qui permet de bien attaquer la tranche de section quand les lèvres de la plaie sont d'assez mauvaise qualité.

Les grands principes à observer sont les suivants :

. Respecter l'architecture de la plaie pour ne pas risquer un décalage.

. Faire un grand nombre de points pour éviter un astigmatisme trop irrégulier.

. Les points sont d'abord placés au sommet des angles et des courbes, puis complétés jusqu'à ce que l'étanchéité soit bonne (on peut contrôler per-opératoirement cette étanchéité en instillant une goutte de fluoresceine).

. Tous les points doivent être dans la tranche de section et être très près des bords de la plaie pour n'exercer aucune traction.

. Les points doivent toujours être séparés mais rapprochés ; ils sont plus solides et cela est plus sûr. Une précaution à prendre est de déjeter plutôt le noeud du côté temporal de la plaie de façon à avoir un abord temporal. On sera ainsi plus à l'aise pour l'enlever.

. Toutes les plaies doivent être suturées en sutures directes. En particulier, il faut toujours suturer une petite plaie si la chambre antérieure n'existe pas. Evidemment, si l'on a une petite plaie punctiforme avec un Seidel et une chambre antérieure reconstituée, on se contentera de mettre le malade au repos avec un pansement binoculaire et de lui donner du Diamox : le phénomène de Seidel disparaîtra en quatre ou cinq jours.

Comment enlever ces fils ?

Sous anesthésie générale toujours chez l'enfant et souvent chez l'adulte car il serait maladroit de gâcher une plaie de cornée un mois après sa suture en négligeant l'anesthésie générale. Si l'on est sût que le malade ne bougera pas et obéira aux directives données, on peut alors se permettre d'enlever les fils sous simple anesthésie locale de contact ou sous rétrobulbaire et Akinésie.

Quand les enlever ? Comment ?

Maintenant que l'on utilise des fils de soie vierge, nous pensons qu'il vaut mieux les enlever le plus tard possible, en tout cas jamais avant le vingtième jour, et encore si l'on y est forcé. Il faut les enlever tous en une seule fois et non pas un sur deux comme le préconisent certains auteurs : ou bien l'on attend un peu, ou on les enlève tous. L'ablation précoce risque de donner une ouverture de la chambre antérieure ; donc, s'il n'y a pas d'ennui, ne pas toucher aux fils. On les enlèvera grâce à un morceau de lame de rasoir et une pince de BARRAQUER sans dent, après avoir colorer la soie vierge avec une goutte de bleu de Méthylène.

- Bilan pré-opératoire

Il faut tout d'abord un examen clinique, pratiquer un inventaire minutieux des lésions, étudier la valeur fonctionnelle de l'oeil. L'examen se fera avec beaucoup de soins et de douceur. Le blessé est souvent affolé et c'est l'entourage qui, impressionné par cet "oeil crevé", est en grande partie responsable de cet état d'agitation. L'oeil est recouvert d'un pansement qui a été mal posé, à grand renfort de sparadrap, et qui le comprime. Il est impératif de prévenir le malade de ne pas serrer les paupières au moment où l'on va retirer ce pansement, car l'ophtalmologiste peut vider l'oeil avant d'avoir commencé l'examen.

Maintenant que ce pansement est enlevé, il faut insister sur la difficulté de l'examen : les paupières sont à moitié fermées, ecchymotiques, oedemateuses, contuses ; l'oeil est souvent ouvert, il saigne, il est douloureux. Chez l'enfant, cet examen est pratiquement impossible ; le bilan pré-opératoire devient alors un bilan opératoire dès que le malade est endormi.

Comment faire cet examen ?

Après avoir instillé une goutte de Novesine dans le cul-de-sac interne et avoir rassuré le blessé, il faut recueillir un certain nombre de renseignements afin d'établir le bilan des lésions.

On fera apprécier grossièrement l'acuité visuelle, qui est en général très abaissée : Y-a-t-il perception lumineuse ? Le malade voit-il les doigts ou peut-il lire 4 ou 5/10 ? Les deux yeux sont-ils atteints ? ou bien un seul oeil ? Apprécier le tonus par un palper digital extrêmement prudent (En règle, il est très diminué s'il y a perforation).

Puis le malade sera assis devant une lampe à fente classique et l'on examinera plan par plan les lésions du segment antérieur.

Puis, si les milieux sont éclairables, l'ophtalmoscopie sera pratiquée : étude de la lueur papillaire et du Reflexe photomoteur.

On aura donc ainsi précisé si le globe est ouvert ou non, de même la géographie de l'effraction sur la coque oculaire, la qualité des lèvres de la plaie, les hernies des membranes, en particulier de l'Iris et du corps ciliaire, les dégâts à l'intérieur de la coque : chambre antérieure diminuée, Hyphema, l'état de l'Iris (déformation pupillaire, Iridodralyse) ; l'état du cristallin : Est-il blessé ? Y-a-t-il extériorisation d'un bouchon de masses ? Noter en particulier s'il y a effraction au niveau de la capsule postérieure avant l'opacification. Y-a-t-il du vitré dans la chambre antérieure ? Y-a-t-il des hémorragies au fond d'oeil ? Y-a-t-il un corps étranger visible ? Il ne faut pas oublier de rechercher la notion de contusion associée (subluxation du cristallin, oedème rétinien, lésion des paupières...) car souvent après avoir suturer une plaie de cornée qui n'a pas trop mauvais aspect et avoir obtenu une cicatrice satisfaisante, on est surpris que le sujet ne voit rien ou qu'il voit très mal. Ceci est dû à une grosse contusion associée et à ses conséquences rétiniennes. Donc, il faut essayer de se rendre compte, en interrogeant le blessé, s'il est conscient si, au traumatisme, ne s'est pas ajoutée une contusion qui compromettra, beaucoup plus peut-être que la perforation, le pronostic visuel de cet oeil. Quoi qu'il en soit, deux questions essentielles se posent maintenant :

1° - <u>La plaie est-elle perforante ?</u>

Il est des cas faciles : l'humeur aqueuse a fui, la chambre antérieure est vide. L'Iris est plaqué contre la face postérieure de la cornée et vient souvent se pincer dans la plaie, entraînant une déformation pupillaire en regard. Il n'est pas rare d'observer un Hyphema d'importance variable :

tantôt simple lunule à la partie inférieure de la C.A., tantôt la remplissant en entier et masquant les plans sous-jacents. Le tonus peut être normal ou diminué, selon que la brêche est plus ou moins bien coaptée.

Mais il est des cas plus difficiles : ce sont ceux où la C.A. a conservé une profondeur normale après une perforation minime. Une étude soigneuse des différents milieux transparents pourra permettre de reconstituer le trajet de l'objet perforant : plaie cornéenne transfixiante, petit pertuis irien s'éclairant en rouge par transillumination ou échancrure minime du sphincter, petite opacification du cristallin. On doit toutefois suspecter systématiquement ce genre de cas lorsqu'il existe une déformation pupillaire, une hémorragie sous-conjonctivale localisée, un chemosis localisé centré ou non par un point noir, un important tyndall de la chambre antérieure, une hémorragie du vitré, une hémorragie localisée du fond d'oeil et surtout un tonus anormalement bas.

2° - Problème du corps étranger intra-oculaire : (morceau de verre "securit").

Nous avons déjà étudié le problème de la Radio pour les localiser.

Trois fois nous avons découvert, à la lampe à fente, un cil dans la chambre antérieure. Chaque fois, on l'a enlevé, car ils sont mal tolérés.

Plusieurs fois, ces corps étrangers ont été vus à l'oeil nu ou à la lampe à fente (la gonioscopie permet de les dépister dans l'angle iridocornéen, l'ophtalmoscopie permet de les rechercher dans le segment postérieur lorsque les milieux sont suffisamment transparents.

Leur localisation. Nous en avons trouvé dans :

la cornée	8 fois
l'angle Irido-cornéen	3 fois
la chambre antérieure	5 fois
sous la conjonctive	1 fois
la cristalloïde	1 fois
le vitré	2 fois
la sclère	2 fois

Il y a aussi les C.E. intra-orbitaires ayant entraîné une Diplopie. GOGLER, ROSSANO, HUGONNIER en citent plusieurs cas, et ils insistent, au point de vue médico-légal, sur la nécessité de délivrer un certificat médical très précis. Nous en avons plusieurs cas dans notre statistique.

Les éclats de verre sont, dans l'ensemble, bien tolérés, sauf s'ils se trouvent au niveau de l'angle et du Sphincter Irien où ils sont mal tolérés chez les enfants ; par contre, s'ils sont petits et embrochés dans la substance même de l'Iris, ils sont généralement très bien supportés. S'ils sont dans la cornée : on peut les laisser. De même, le corps étranger du cul-de-sac conjonctival ne pose pas de problème. Le verre n'est pas un point d'appel à des complications infectieuses ultérieures. De plus, il provoque peu d'adhérences et peut être extrait facilement, même après un assez long laps de temps.

Le repérage est difficile lorsqu'ils sont dans la sclère, car la porte d'entrée est souvent méconnue. Cependant, il faut toujours savoir, au sein d'une hémorragie sous-conjonctivale, chercher une petite bulle suspecte (penser à l'hypotonie aussi). Dans les autres cas, il faut faire l'effort de les rechercher du point de vue clinique : reconstituer le trajet du

corps étranger, avec notion d'un point de pénétration, avec ses trois éléments : cornéen, Irien et Opacité cristallinienne.

Il faut s'aider de la transillumination pour les détecter au niveau du corps ciliaire en particulier.

On peut aussi s'aider, dans certains cas, des méthodes de COMBERY ou de SWEET pour les localiser.

On peut utiliser l'Echographie pour savoir ce qui se passe en arrière du segment antérieur, s'il existe une cataracte, une réaction du segment antérieur ou une hémorragie du vitré. Il nous apporte des renseignements utiles pour savoir s'il n'y a pas un hématome dans le vitré, au niveau de la rétine, ou dans la choroïde, ou encore un soulèvement rétinien. Ils donnent des échos très hauts, habituellement faciles à distinguer des échos d'hémorragies du vitré qui les accompagnent.

L'Electro-rétinogramme peut aussi donner des notions intéressantes dès que l'on pourra mettre, sur la cornée, un verre de contact.

MAC DONALD insiste sur l'importance de l'examen gonioscopique qui doit être réalisé de façon très soigneuse car, du fait de la tolérance souvent très longue (plusieurs années) des éclats de verre dans la chambre antérieure, on risque de se heurter à des problèmes de Médecine Légale ; en effet, les signes cliniques n'apparaissent que lorsque l'éclat de verre vient au contact de l'endothélium cornéen et provoque photophobie et oedème cornéen.

Les morceaux de Triplex donnent un aspect de Dystrophie cornéenne. Dans l'évolution, ils sont bien tolérés à l'avant de la cornée ; pourtant, à la face postérieure de la cornée, il faut les enlever, mais ils sont difficiles alors à enlever. On attend souvent pour extraire quand on pense aux dégâts parfois considérables que l'on peut faire au cours d'une tentative d'extraction à la pince.

VOISIN rapporte le cas d'une jeune femme qui avait gardé, pendant 16 années, un morceau de verre dans le sourcil.

PAUFIQUE rapporte le cas d'un jeune garçon avec un morceau de 3 mm intra-cristallinien situé dans la moitié antérieure du cristallin, paracentral très bien toléré.

Donc, malgré la tolérance relativement bonne de ces morceaux de verre, il faudra suivre régulièrement ces malades : apparition d'une cataracte qui se complète d'une hypertonie. La conduite immédiate étant dictée par les lésions concomitantes, la plaie de cornée, l'hémorragie de la C.A. Ultérieurement, l'abstention est la règle tant qu'il y a tolérance et une acuité visuelle supérieure à 2 ou 3/10.

- Morceau de verre "Securit" visible à la Radiographie (orbite gauche)

- Gros morceau de verre "Securit" visible à la lampe à fente.

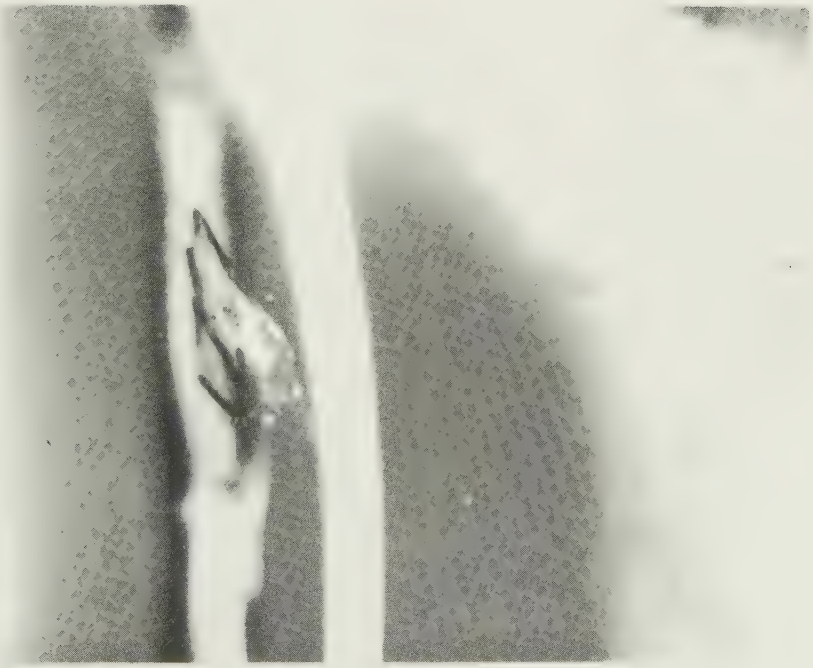

- Petit éclat de verre "securit" bien visible à la lampe à fente.

- "Scalp" cornéen.

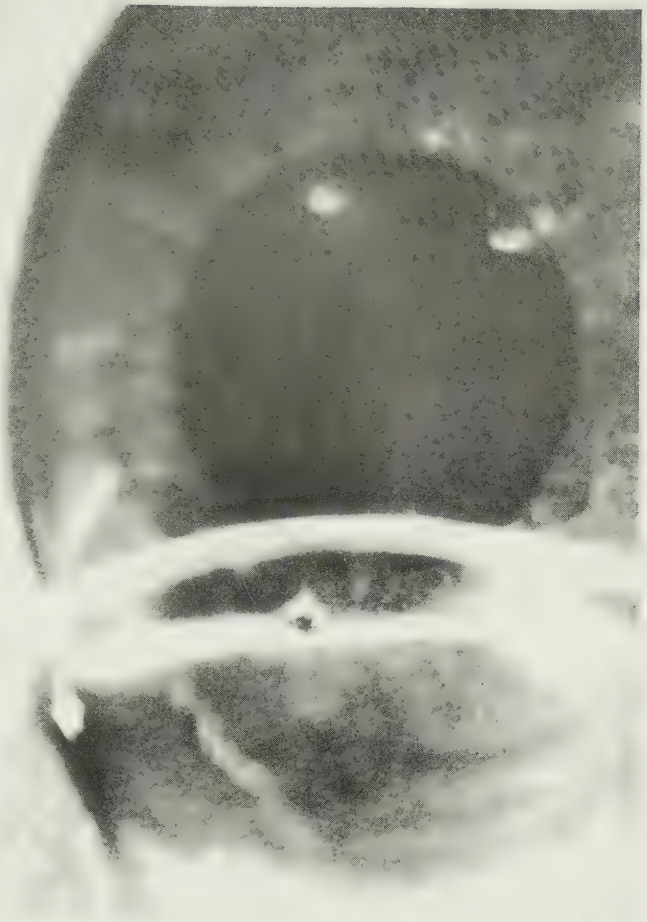

LESIONS DES PAUPIERES

- Plaies des paupières isolées unilatérales	12 fois
- Plaies des paupières isolées bilatérales	3 fois (dont l'une est associée à une plaie du Cauthus externe pour l'O. G. et une plaie de l'angle interne): Section des canalicules + section du bord libre de la paupière supérieure.
- Plaies des paupières associées à d'autres plaies de la face (véritable criblage)	60 fois on trouve en particulier : - une importante section en zig-zag de la paupière supérieure. - un énorme scalp de la paupière supérieure ne tenant que par un pédicule. - une perte de substance de 1cm^2 que l'on ne suture pas et où il est nécessaire d'envisager une greffe. - plusieurs ablations de morceaux de verre importants.
- Atteinte du bord libre d'une paupière	6 fois
- Plaies profondes avec lésion des muscles (atteinte jusqu'à l'os).	8 fois
- Plaie associée de la base du nez (avec ligne à concavité inférieure)	8 fois

PLAIES DES CANAUX LACRYMAUX

- Plaies de canaux lacrymaux	7 fois - 1 fois : section du canalicule supérieur - 1 fois : section du canalicule inférieur - 5 fois : section des 2 canalicules (1 fois le sac lacrymal n'a pas été retrouvé) (1 réfection d'un canalicule inférieur par greffe de veine ; sur Catheter ; échec - larmoiement.
- Délabrement de l'angle interne	7 fois soit arraché, soit mâché. (dans un cas : arrachement de tout le sillon naso-orbitaire).
- Délabrement de l'angle externe	8 fois

PLAIES PALPEBRALES ET DES ANNEXES

Etudions tout d'abord le problème des plaies de paupières : d'une part parce que ce sont elles qui frappent avant tout, d'autre part parce qu'elles sont très fréquentes puisqu'on les retrouve dans la plupart de nos observations, enfin pour éliminer les 15 observations de plaies uniquement palpébrales qui représentent 7 % de nos 219 cas.

- 12 fois ces plaies uniquement palpébrales sont unilatérales
- et 3 fois, bilatérales.

Ce sont de véritables urgences, en particulier lorsqu'il y a lésion des canaux lacrymaux : à rechercher systématiquement, car, sinon, les canalicules lacrymaux se sténosent rapidement.

Il s'agit, le plus souvent, d'un véritable criblage des paupières, par de multiples éclats de pare-brise, qui a eu lieu au moment de l'occlusion palpébrale réflexe.

Il faut insister sur le fait que des plaies oculaires, en particulier dans la région ciliaire supérieure, peuvent être masquées par un important oedème palpébral.

Ainsi, nous avons pu observer dans 3 cas, des plaies palpébrales qui ont été suturées alors qu'il existait des lésions oculaires qui sont passées inaperçues.

Ces blessures sont très diverses. On peut les classer en 4 groupes :

- plaies superficielles
- plaies profondes
- plaies avec atteinte du bord libre
- plaies avec section des canalicules lacrymaux (problème des corps étrangers inclus)

A l'examen, on peut observer une coupure superficielle de la paupière supérieure ou inférieure, qui peut être verticale, horizontale ou arrachée, dilacérée, en lambeaux.

Il faut en évaluer la profondeur : examiner les plans cutanés, les plans musculaires et cellulo-graisseux, ainsi que le tarse.

Il faudra explorer ces plaies, retirer les débris de pare-brise, les suturer en 3 plans si elles sont profondes.

S'il y a atteinte du bord libre ou de l'angle interne, il faut, après instillation de Novesine et recherche du point lacrymal, étudier la perméabilité des voies lacrymales.

On n'oubliera pas la prophylaxie antitétanique systématique.

- Blessures qui intéressent la ligne des plis cutanés

Si la blessure siège sur la ligne des plis cutanés, si elle est petite et superficielle, surtout à la partie superficielle de l'orbiculaire, on peut se passer de sutures. Sinon, la fermeture est obligatoire après un nettoyage soigneux : fines sutures au nylon 6/10 avec points interrompus ; les fils doivent être enlevés 5 jours plus tard. De telles blessures ne nécessitent pas de pansement, on peut utiliser de la soie.

Si l'orbiculaire a été sectionné dans le sens des fibres, aucune suture n'est nécessaire, mais si les fibres ont été coupées transversalement, on doit poser des sutures profondes au catgut afin de supprimer la béance du muscle et retenir le tissu cellulo-adipeux de l'orbite qui a tendance à hernier.

Ces plaies superficielles, même suturées avec soin, entraînent toutefois un préjudice esthétique.

- Blessures qui n'intéressent pas la ligne des plis cutanés

Lorsque la blessure se trouve en travers du pli cutané, la plus petite erreur de technique conduit à un épaississement de la cicatrice, avec parfois une déformation. C'est ainsi que l'on voit des cicatrices pseudo-cheloïdiennes en "U" bien particulières, avec une cicatrice périphérique qui s'est rétractée tandis que le lambeau contenu dans la cavité de l'"U" est boursouflé. Ces décalages des repères cutanés sont très fréquents : marche d'escalier au niveau du sourcil.

Ces cicatrices sont disgracieuses sur le plan esthétique, mais surtout sur le plan fonctionnel quand elles intéressent le bord libre. Dans ce cas, la suture doit être minutieuse car, sinon, on peut voir s'installer une cicatrice rétractile, un ectropion ou une encoche colobomateuse.

Les facteurs qui tendent à retarder ou à donner une guérison médiocre, en formant un bourrelet cutané, sont variables : caillot, infection, corps étranger. Les corps étrangers inclus sont presque la règle et, malgré des recherches consciencieuses au moment de l'intervention, certains subsistent, d'autres sont rejetés spontanément par la suite. Nous avons vu que les radiographies permettaient de les localiser le plus souvent.

Un lavage avec antiseptique et sérum physiologique se fait systématiquement, avec pulvérisation d'antibiotiques avant de pratiquer la suture.

- Fermeture de la plaie

Les bords de la plaie sont souvent éraillés dans ces multiples lacérations. Ils méritent d'être érodés avant d'être suturés, comme pour n'importe qu'elle autre partie du corps, par la technique qui éverse les bords et empêche les adhérences de l'épiderme avec les structures profondes du derme.

Sutures au flexocrin espacées de 2 à 3 mm, siégeant toujours à la même profondeur pour une bonne coaptation physiologique, sans tension excessive sur les noeuds.

- Blessures du tarse

Un seul cas a été retenu. Un mortaisage des plans anatomiques est la technique donnant les meilleurs résultats. Les sutures se font alors à des niveaux différents. Si le tarse doit être reconstitué, on peut utiliser le cartilage de l'oreille, préalablement greffé sous la muqueuse buccale, puis greffé sur la paupière ainsi recouverte de muqueuse.

- Blessures du releveur de la paupière supérieure

La blessure doit être recherchée en appuyant les doigts sur le sourcil, afin d'empêcher toute contraction des muscles frontaux dans le regard vers le haut. On visualise l'extrémité proximale du muscle que l'on tire en avant et que l'on suture à l'extrémité supérieure du tarse par plusieurs points de catgut. Si le muscle ne peut pas être localisé, on éverse la paupière supérieure et on recherche la couche musculaire à travers le fornix supérieur, comme dans l'opération du ptosis de BLASKOVICS.

- Ptosis post-opératoire

Nous en notons trois cas qui, après intervention, ont été bien réduits.

- Un cas de réduction de la fente palpébrale

Après intervention, nous avons obtenu une amélioration esthétique.

- Blessures des canaux lacrymaux

Nos deux essais de greffe de veine sur catheter ont été un échec à long terme. Elles ont entraîné un larmoiement.

Il faut dire que l'angle interne était extrêmement délabré.

Technique du "Pig-Tail" :

L'intervention doit être pratiquée le plus tôt possible, car l'oedème infiltre précocement l'angle interne des paupières et gêne la technique opératoire. Elle consiste à passer, sous anesthésie générale, dans le canalicule lésé, le canal d'union et le canalicule sain, un fil de nylon qui solidarise tout le système canaliculaire. Les deux lèvres de la plaie se trouvent ainsi bord à bord. La lumière canaliculaire se maintient ouverte. La fonction excrétrice est conservée.

La difficulté consiste à souder, à l'aide de la sonde spiralée "Pig Tail", l'orifice nasal du canalicule lésé qui se rétracte. On doit alors procéder par voie rétrograde et passer, par le point lacrymal opposé, à travers le canalicule sain, le canal d'union et ressortir par l'orifice lésé.

Comme il faut éviter les noeuds, on contourne la difficulté en employant, comme intermédiaire, un fil de soie qui forme une boucle et dans lequel on passe un fil de nylon qui est seulement plié en deux et qui coulisse sans difficulté dans la filière canaliculaire.

La réparation soigneuse en 3 plans de la paupière termine l'intervention. Les deux extrémités du fil sont maintenues par du sparadrap sur le front du malade, en évitant toute traction intempestive.

Le fil de nylon est laissé en place 4 à 5 semaines. Au bout de deux mois, on pourra juger du résultat fonctionnel. Mais il faut surveiller étroitement ce malade, pour diagnostiquer et soigner le moindre rétrécissement.

Donc, il ne faut pas négliger les plaies de paupières, si l'on ne veut pas avoir des malades avec des cicatrices inesthétiques, des ectropions, des déviations de cils entraînant des ulcérations cornéennes ou un larmoiement chronique.

A long terme, on pourra confier les cicatrices fibreuses au dermatologue qui pourra, en particulier, les faire disparaître par scarifications. Il s'agit d'abraser la zone fibreuse avec un scarificateur de Vidal, en pratiquant une série d'abrasions verticales et horizontales, dont les limites en profondeur doivent atteindre les tissus normaux. La cicatrice s'aplanit dans les jours suivants, après la chute de la croûte.

Quant aux cicatrices cheloïdes, elles pourront bénéficier, soit d'un traitement médical avec applications répétées de neige carbonique, soit d'un traitement chirurgical avec exerèse de la cheloïde suivi, 48 heures après, d'irradiations afin d'éviter la récidive du processus.

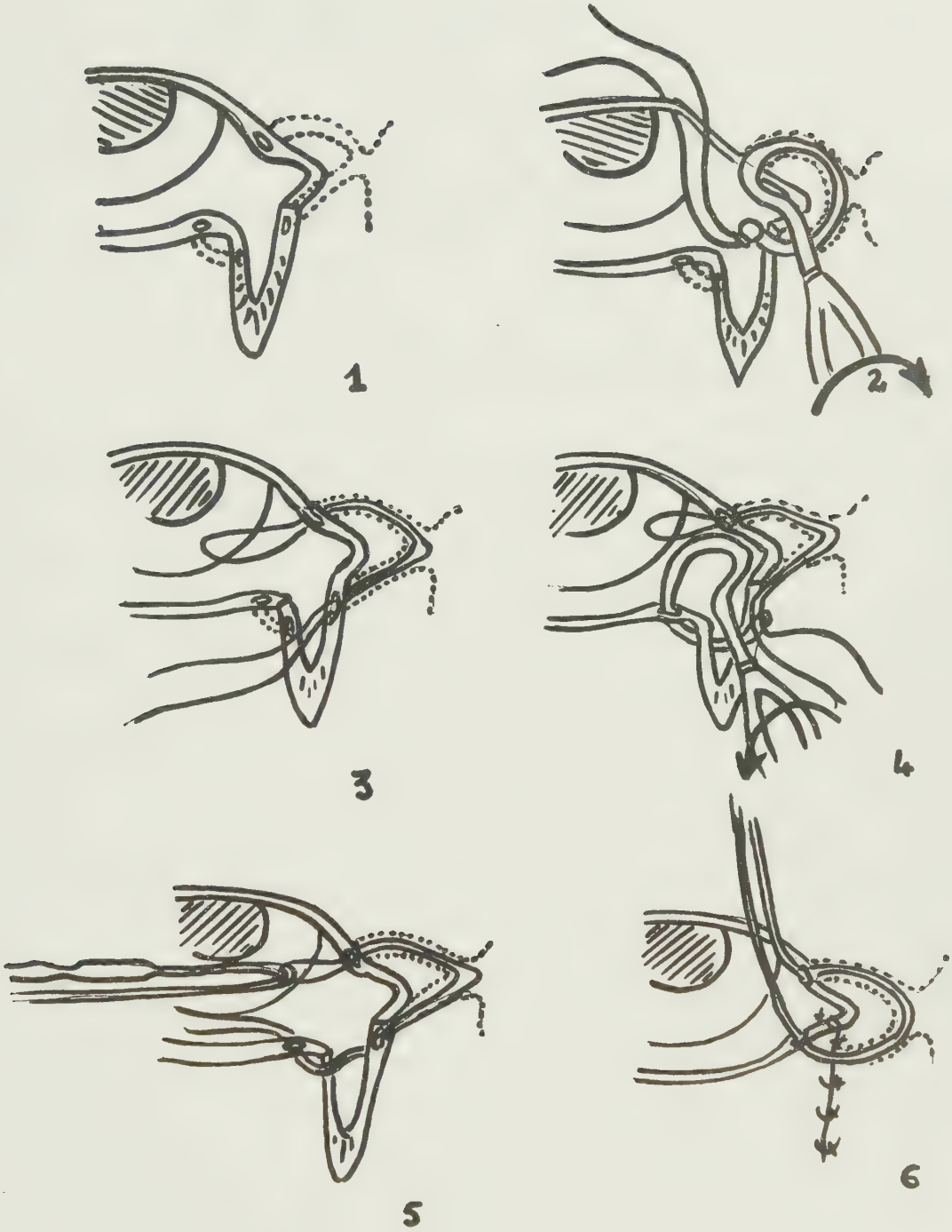

Utilisation du Crochet en "PIGTAIL" dans les Déchirures du Canaliculé Inférieur.

PLAIES PERFORANTES DU GLOBE

165 fois. Elles sont donc très fréquentes (à peu près 80 %) et présentent un élément de gravité majeur.

Selon la géographie de l'effraction sur la coque oculaire, on distingue :

- les plaies cornéennes pures (perforantes)	59 fois
- les plaies cornéo-sclérales (perforantes)	66 fois
- les plaies sclérales (perforantes)	17 fois
- les plaies cornéo-limbiques (perforantes)	9 fois
- les plaies limbo-sclérales (perforantes)	8 fois
- les plaies limbiques (perforantes)	5 fois

LES PLAIES NON PERFORANTES

19 cas (soit 9 %). Elles ne sont donc pas très fréquentes.

- Erosions cornéennes (scalp)	15 cas dont 4 présentent un lambeau important suturé au monofilament 1%) - elles sont rapidement reconnues car elles sont très douloureuses. - les signes fonctionnels sont disproportionnés par rapport à la gravité des lésions. - Mises en évidence par le test à la fluoresceine. - la fine poussière de verre qui les accompagne provo- un véritable criblage de la surface de la cornée, douloureux mais, en principe, d'évolution bénigne pour peu que l'on prenne la précaution d'instiller un collyre antibiotique, afin d'éviter l'infection secondaire. La recherche des micro-aiguilles de verre intra-cornéennes est très laborieuse ; en effet, elsont difficiles à voir ; heureusement, elles sont assez bien tolérées et souvent elles s'éliminent spontanément. - elles guériront sans séquelle, avec un pansement occlusif.
- Plaies de cornée (non transfixiantes) (en dehors des scalps).	7 cas - on doit faire un examen rigoureux pour ne pas méconnaître une perforation. Celle-ci éliminée, il faut enlever le maximum de verre. - souvent, ces plaies sont multiples sur une même cornée, ce qui peut entraîner une baisse certaine de l'A.V. - ils forment des entailles plus ou moins longues, plus ou moins profondes, plus ou moins régulières, avec des traits de refend. - on peut avoir un clivage de la cornée avec des éclats tangentiels : plaie en séton.
- Plaies du limbe (non transfixiante	2 cas
- Plaies du limbe + (non transfixiante)	1 cas
- Plaies de la cornée + sclère (non transfixiante)	1 cas

.../...

Plaies non perforantes (suite)

- Plaie sclérale (non transfixiante).	2 cas - peu fréquentes, non graves, entailles ou clivages plus ou moins profonds, plus ou moins régulier.
- Plaies de la conjonctive (non transfixiante)	6 cas Ce sont des ulcérations, soit des hémorragies sous conjonctivales avec chemosis et diffusion hémorragique aux gaines musculaires, des plaies punctiformes... Mais elles sont trompeuses et peuvent parfoir poser des problèmes plus délicats car elles peuvent masquer une déchirure de la sclère sous-jacente. Le caractère normal de la tension oculaire permet, la plupart du temps, de l'éliminer, mais, au moindre doute, il ne faut pas hésiter à recourir à l'exploration de la sclère sous A.G. Penser aussi au C.E. intra-oculaire. (Nous avons classé à sclère, toutes celles où, après exploration, on a trouvé une perforation de la sclère ou encore à corps étranger de la sclère, les 2 observations où il y avait un bout de Securit.)

- Traumatismes très graves

- Les Plaies bilatérales

Lorsqu'elles existent, elles sont redoutables. Leur fréquence est notable, puisque nous en avons observé 29 cas sur 207 observations. (soit 14 %). MULLER-JENSEN, dans sa statistique, en trouve 34 %. Pour ANDRIEU : 32 % ; Pour POULIQUEN : 10 % seulement. Sur nos 29 cas de plaies bilatérales, 6 auront l'un des deux yeux qui subira une éviscération, l'oeil restant ayant une acuité visuelle comprise entre 1 et 4/10.

- Eclatements du globe

Nous avons noté 12 éclatements du globe (soit 6 % de nos 207 plaies oculaires.) Le pronostic est ici donné par la gravité de la lésion et l'énucléation secondaire a souvent été nécessaire. C'est dans ce type de situation que peut se poser aussi l'indication d'une greffe d'emblée. Il faut donc savoir réparer avec le plus grand soin et la plus grande patience ces plaies très vastes car la récompense vient parfois de longues semaines après, sous forme d'une acuité inattendue, certes très faible, mais très appréciable chez un monophtalme ou lors d'une plaie bilatérale. Dans 3 cas, où l'oeil était dans un état plus que critique, on a gardé, après fermeture du globe, dans l'un des cas une P.L., dans les deux autres : un et 4/10 (dans le premier cas, il était important d'avoir cette P.L., car l'autre oeil n'avait que 3/10 ; le malade avait d'ailleurs refusé l'énucléation qu'on lui avait proposée. La règle est d'être le plus conservateur possible et, de toute façon, de ne jamais énucléer en première intention, ceci, pour plusieurs raisons : dans plusieurs cas, nous avons été heureusement surpris de voir que l'oeil que l'on considérait comme perdu, gardait une P.L. ou quelques dixièmes. Il y a aussi un problème psychologique et enfin, il faut avoir prévenu le blessé et s'être assuré qu'il était en état de comprendre ce qu'on allait lui faire.

Depuis l'avènement des antibiotiques et des corticoïdes, on doit s'efforcer de reconstituer l'anatomie oculaire, d'autant qu'il s'agit le plus souvent de sujets jeunes. Toutefois, devant une panophtalmie, devant une uvéite post-traumatique ou devant un globe en voie d'atrophie, il ne faut pas tarder à agir.

On pratique très souvent un implant d'HERVOUET après énucléation-éviscération : on introduit une bille acrylique dans une sclère de cadavre que l'on met à la place de la cavité ténonienne en suturant sur elle les 4 muscles droits. La tolérance est excellente et la motilité de la prothèse améliore les conditons esthétiques.

- Les lésions cornéennes pures

Leur fréquence est grande puisqu'elles représentent un peu moins du tiers de nos observations (66 cas). Il est difficile de les systématiser. Nous avons rencontré 10 fois des plaies à composante horizontale, 5 fois des plaies verticales, 20 fois des plaies obliques (les plus nombreuses). Elles sont rectilignes pour la plupart ou légèrement incurvées, souvent en coup d'ongle ; 11 fois elles ont un trait de refend, 2 fois elles sont en étoile, 16 fois leur longueur représente une largeur de cornée et 9 fois une demi-cornée ; 5 fois elles atteignent la projection de l'aire pupillaire par une extrémité ; 18 fois elles barrent l'aire pupillaire et 10 fois elles sont en situation paracentrale. Les lèvres de la plaie peuvent être franches ou mâchurées, droites ou biseautées, leur épaisseur peut être normale ou augmentée par l'oedème ; leurs bords sont, soit nets, soit contus, assez francs, sans écrasement ou dilacération, sans perte de substance. La cornée, autour, n'est, en général, pas contuse. En fait, on peut tout voir, en particulier une réaction oedèmateuse autour de la plaie quand elles sont vues tardivement : d'où l'intérêt de les voir le plus tôt possible pour les suturer. Elles peuvent passer inaperçues, en particulier lorsque la chambre antérieure est reformée, quand il n'y a pas

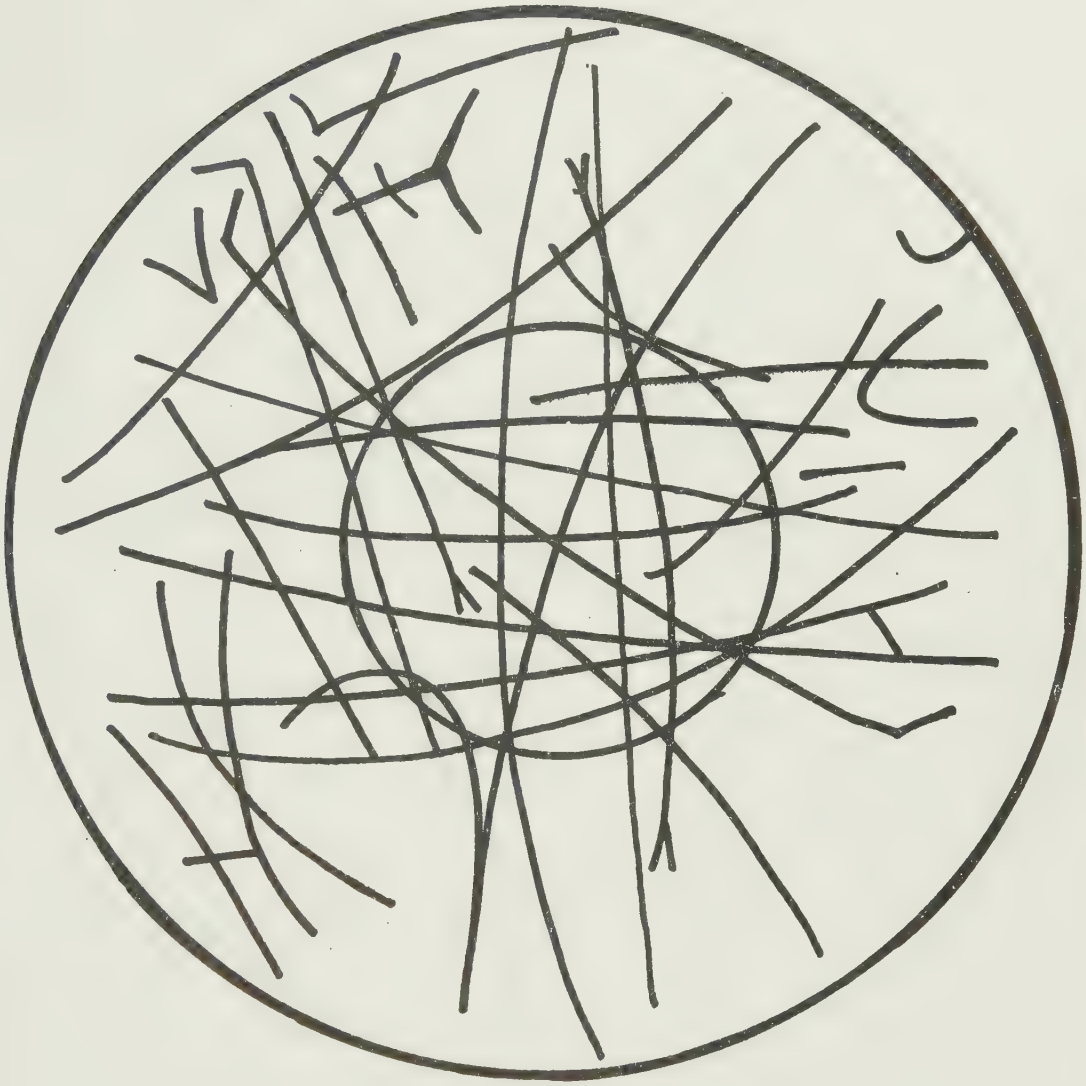

Emplacement sur la cornée Droite des lesions

Corneennes pures.

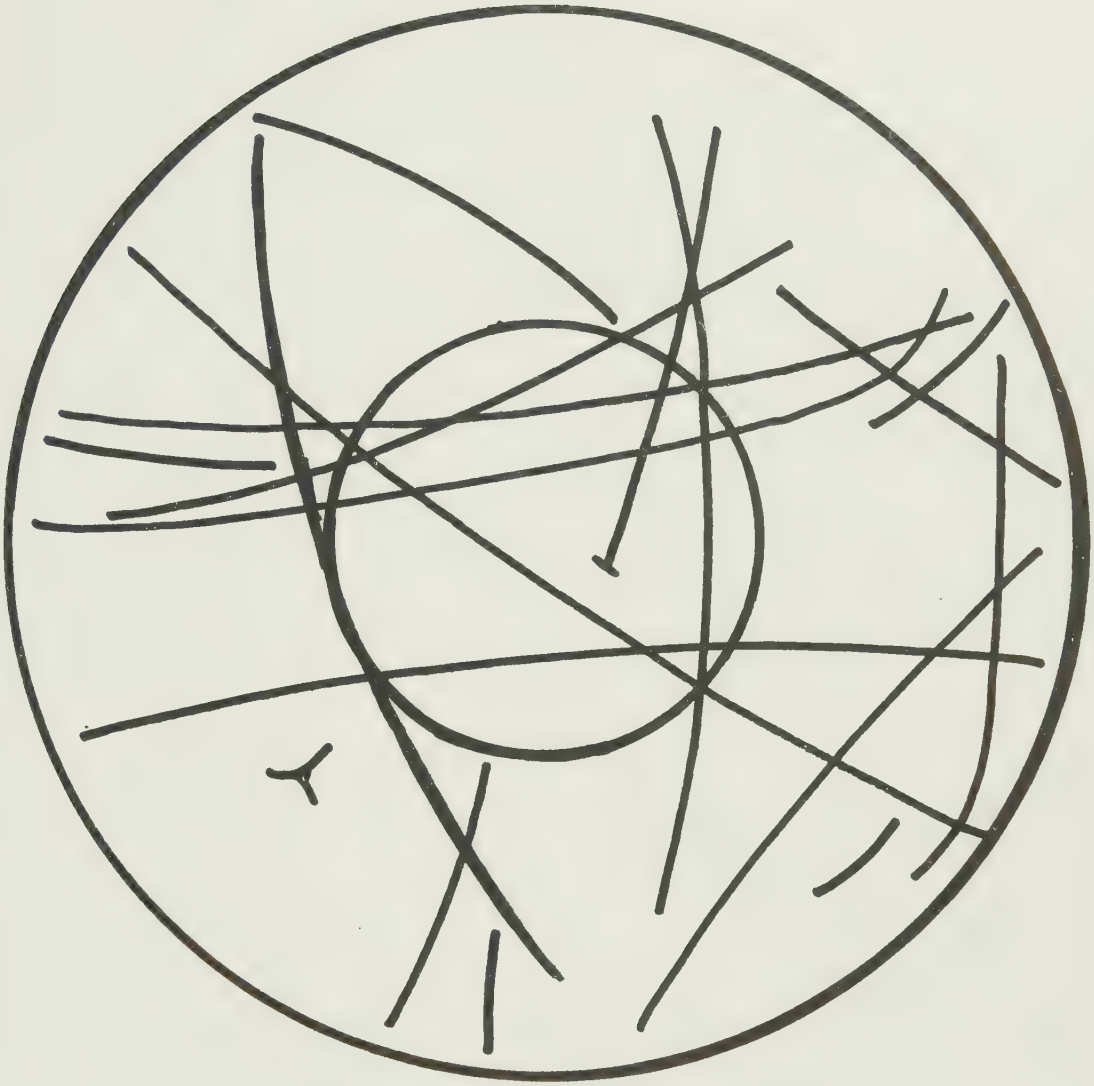

Emplacement sur la Cornée Gauche des lesions

Cornéennes pures.

de déformation irienne et lorsque les lèvres de la plaie sont bien coaptées : on ne fait pas de traitement chirurgical dans ce cas. Devant un scalp perforant : il faut le rabattre, le suturer et reformer la chambre antérieure.

Dans le cas d'une plaie cornéenne de taille réduite, où il y a hernie de l'iris et effondrement de la chambre antérieure, on peut espérer une très bonne réparation si le traitement est particulièrement soigneux à chacune de ces étapes : iridectomie au plus près, sutures sous microscope, monofilament 10/0 avec aiguilles spatulées, reformation complète de la chambre antérieure, emploi judicieux des myotiques. Une négligence dans l'application de ce protocole aboutit à une taie cornéenne trop importante, un astigmatisme, des synéchies.

En cas de plaie cornéenne large : l'Iris est souvent blessé ou hernié. Il n'est plus question de restitution parfaite de l'état antérieur. Toutefois, si l'iridectomie n'est pas trop vaste, si la suture est faite sous microscope, si l'on n'exerce pas de traction sur les lèvres de la plaie qui sont affrontées sans décalage, si l'on évite de placer un point au centre de la cornée, on peut espérer diminuer la gêne fonctionnelle résiduelle, gagner quelques dixièmes d'acuité par rapport à un traitement plus grossier, éviter quelques complications.

S'il s'agit d'une plaie cornéenne très petite, récente, spontanément coaptée, sans signes inflammatoires, l'abstention chirurgicale est possible et seule le traitement médical est indiqué. Parfois, cependant, il persiste une fistule qui se manifeste par un Seidel plus ou moins important. Cette fistule doit être traitée si elle résiste à un pansement compressif de quelques jours, car, d'une part, elle est la porte d'entrée possible à une infection, d'autre part, elle peut devenir définitive si elle s'épithélialise, ouvrant la porte à l'invasion de la chambre antérieure.

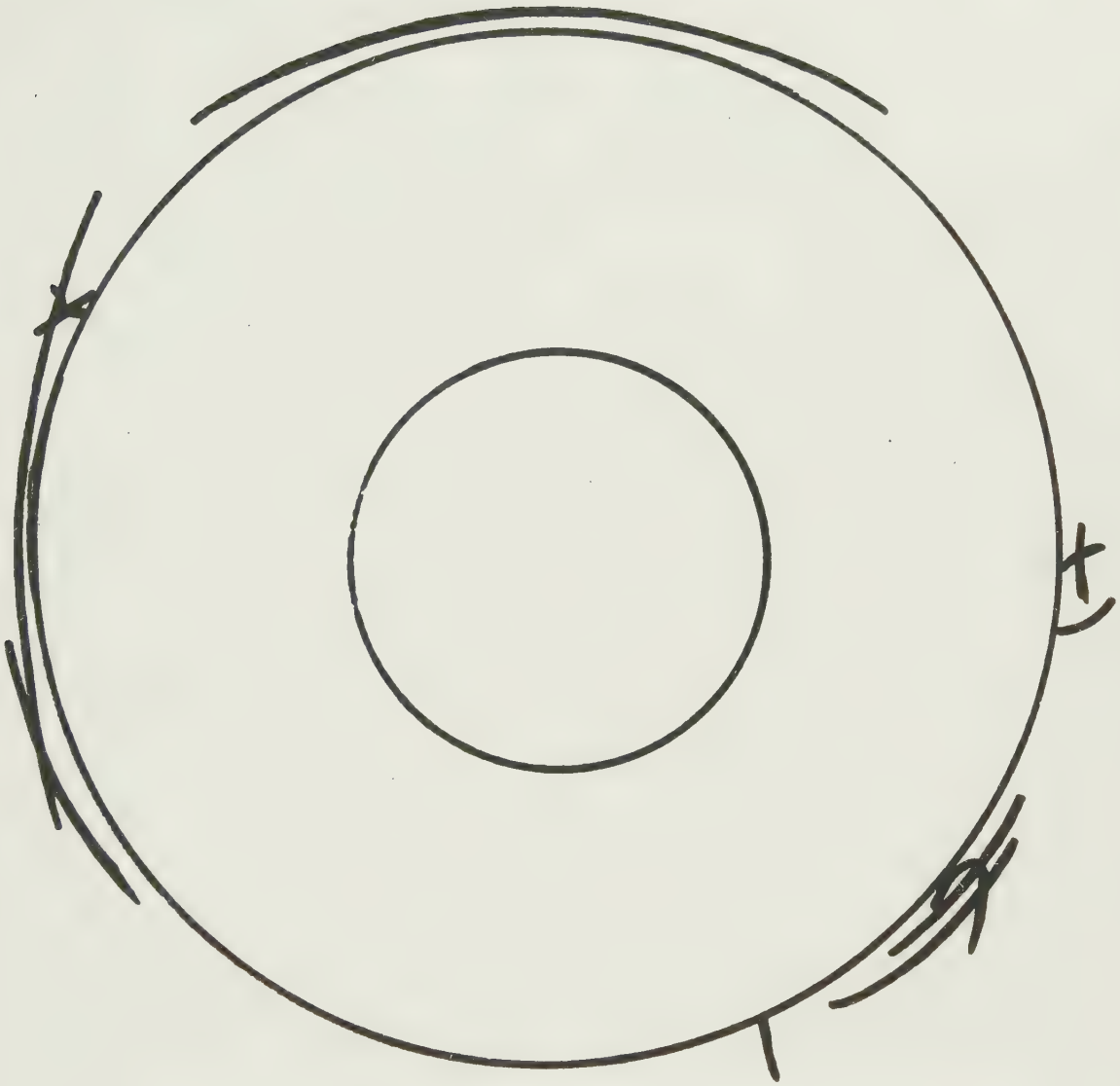

Emplacement sur le limbe des plaies

Limbiques pures.

(Les plaies Limbiques pures ont toutes été représentées sur ce même schema : OD. et OG.)

- Les lésions limbiques pures

Nous en avons répertorié 7 cas. Le limbe est, le plus souvent, lésé en un seul point. L'étude anatomique de ces plaies nous révèle que 5 fois elles sont parallèles au limbe, deux fois elles font environ 1/5 de la circonférence limbique, 3 sont plus petites, 2 en forme d'étoile et 2 autres ne représentent que deux petites incisions. Elles sont, soit rectilignes, soit arciforme. Lorsqu'elles s'accompagnent d'une hernie du corps ciliaire, elles sont d'un assez mauvais pronostic. Elles sont, en effet, particulièrement dangereuses à cause du voisinage du corps ciliaire, du cristallin et du vitré. Elles sont souvent accompagnées d'hémorragie abondante de la chambre antérieure, surtout lorsque le corps ciliaire, qui a une riche vascularisation, est lésé. Donc, ici encore, il faut commencer par effectuer un nettoyage minutieux de la plaie ; l'hémorragie est évacuée à travers la blessure ; on enlève les masses cristalliniennes en cas de rupture de la cristalloïde antérieure ou le cristallin entier luxé éventuellement dans la chambre antérieure. La plaie est ensuite fermée à la soie par des points en "U". Il faut faire ici un usage très précoce des corticoïdes par voie générale qui ont une bonne influence sur les réactions post-traumatiques du corps ciliaire, puis au bout de 3 à 4 jours, emploi de la cortisone en pommade, en collyre ou en sous-conjonctivales.

- Les plaies perforantes intéressant à la fois la cornée et le limbe

Nous en avons 11 cas. Du point de vue anatomique : 3 sont des traits venant jusqu'au centre de la pupille, 2 autres sont de grandes plaies venant affleurer l'aire pupillaire, 5 sont périphériques, dont 3 avec trait de refend.

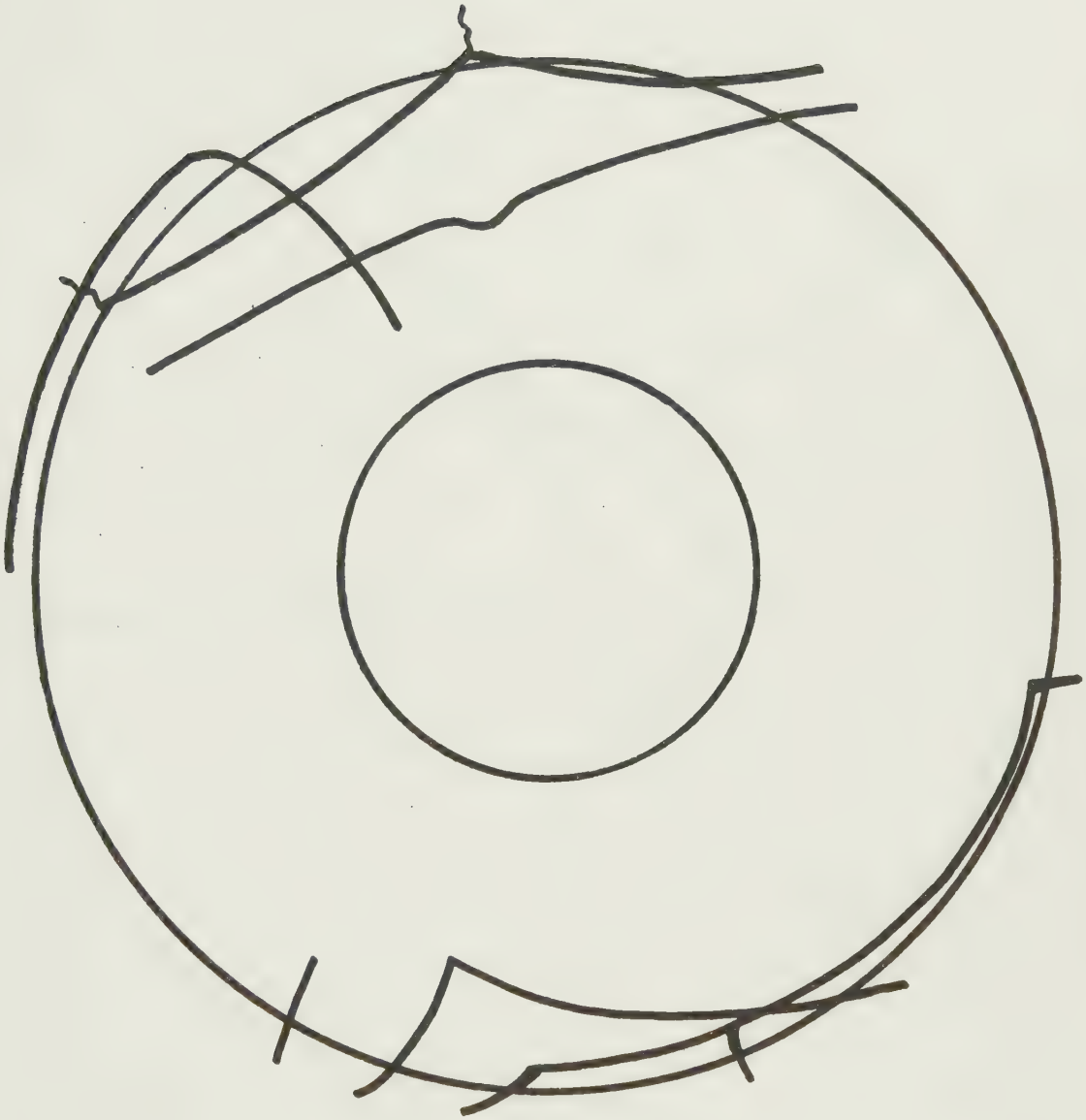

Emplacement sur la Cornée et le Limbe des lesions

Cornéo-Limbiques Droites.

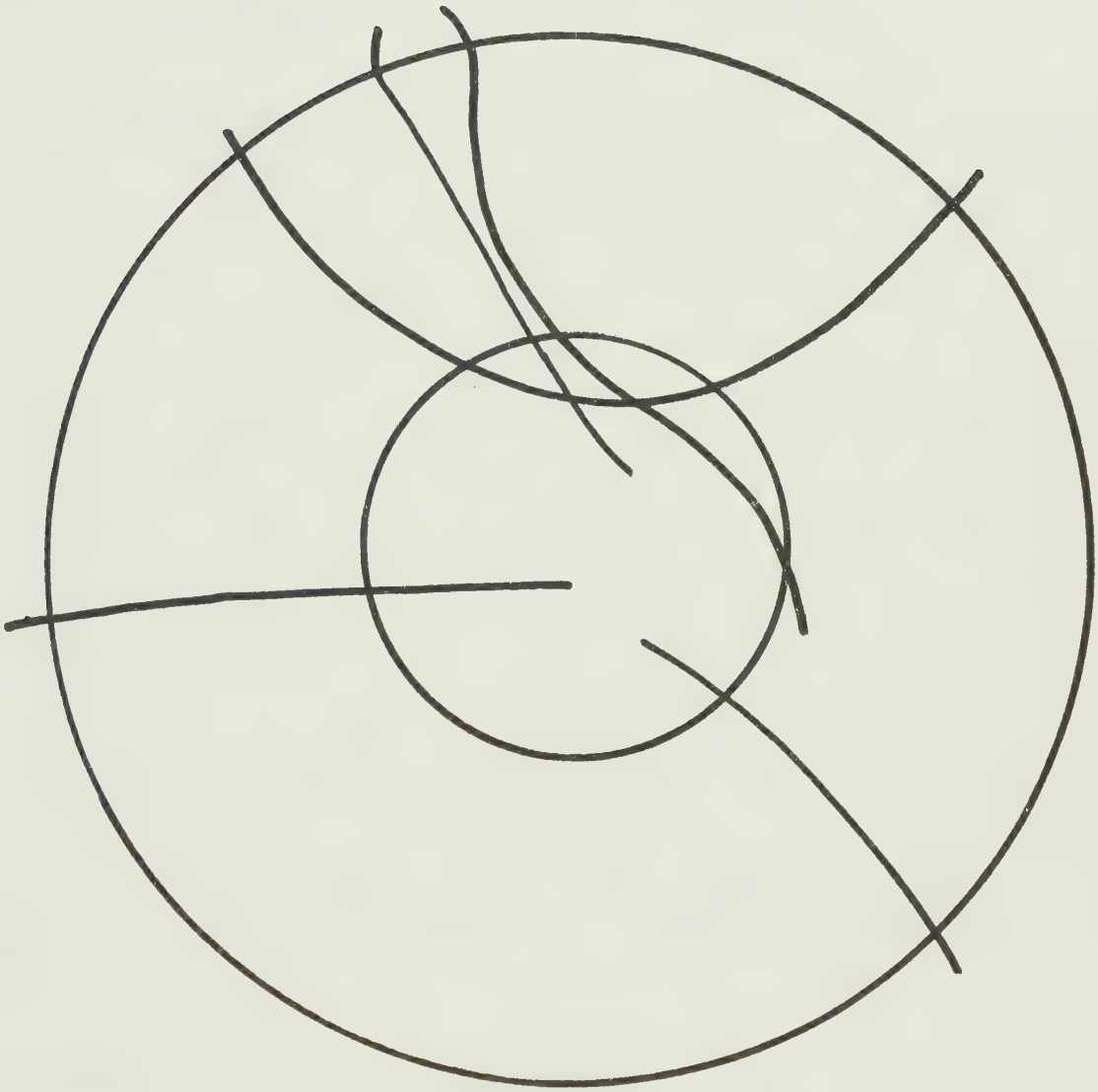

Emplacement sur la Cornée et le limbe des lésions

Cornéo-Limbiques Gauches.

- Les plaies sclérolimbiques

Elles sont pour moitié sous forme de petites encoches, pour l'autre moitié en forme de coins. Nous en avons 8 cas.

- Les lésions cornéo-sclérales

Notre statistique nous en révèle 67 cas, c'est-à-dire un peu plus du tiers de nos observations. Elles compliquent un peu le pronostic dans la mesure où le corps ciliaire, la rétine et la zonule subissent le traumatisme. Du point de vue anatomique, 14 dépassent en longueur un diamètre cornéen ; 7 sont verticales ; 20 sont horizontales ; 37 sont obliques ; 7 atteignent la projection de l'aire pupillaire par une extrémité ; 12 barrent cette aire pupillaire ; 17 sont paracentrales ; 12 ont un trait de refend ; 7 sont en coin et dans deux cas, nous avons une véritable section du globe.

Ce sont des plaies à bords nets, non contuses dans l'ensemble, de longueur très variable et dont un grand nombre siège sur une partie, la totalité, voire le prolongement d'un méridien de cornée surtout du méridien horizontal. On a pu constater, lors de l'examen initial, que ces plaies s'étaient coaptées spontanément en incluant différents éléments du segment antérieur. Elles s'accompagnent presque toutes d'une hernie de l'iris.

- Les lésions sclérales pures

19 cas. Ce sont les plus graves. Elles conduisent très souvent à l'énucléation. La conjonctive bulbaire est aussi intéressée ici. Au point de vue anatomique, 7 sont relativement importantes, 2 sont des éclatements du globe avec traits de refend en demi-circonférence, 2 sont très postérieures, 4 sont très petites et 6 présentent un trait de refend.

L'hémorragie sous-conjonctivale, quand elle est importante, ou la déchirure de la conjonctive, peuvent parfois poser des problèmes plus délicats car ils peuvent masquer une déchirure de la sclère sous-jacente. Le caractère normal de la tension

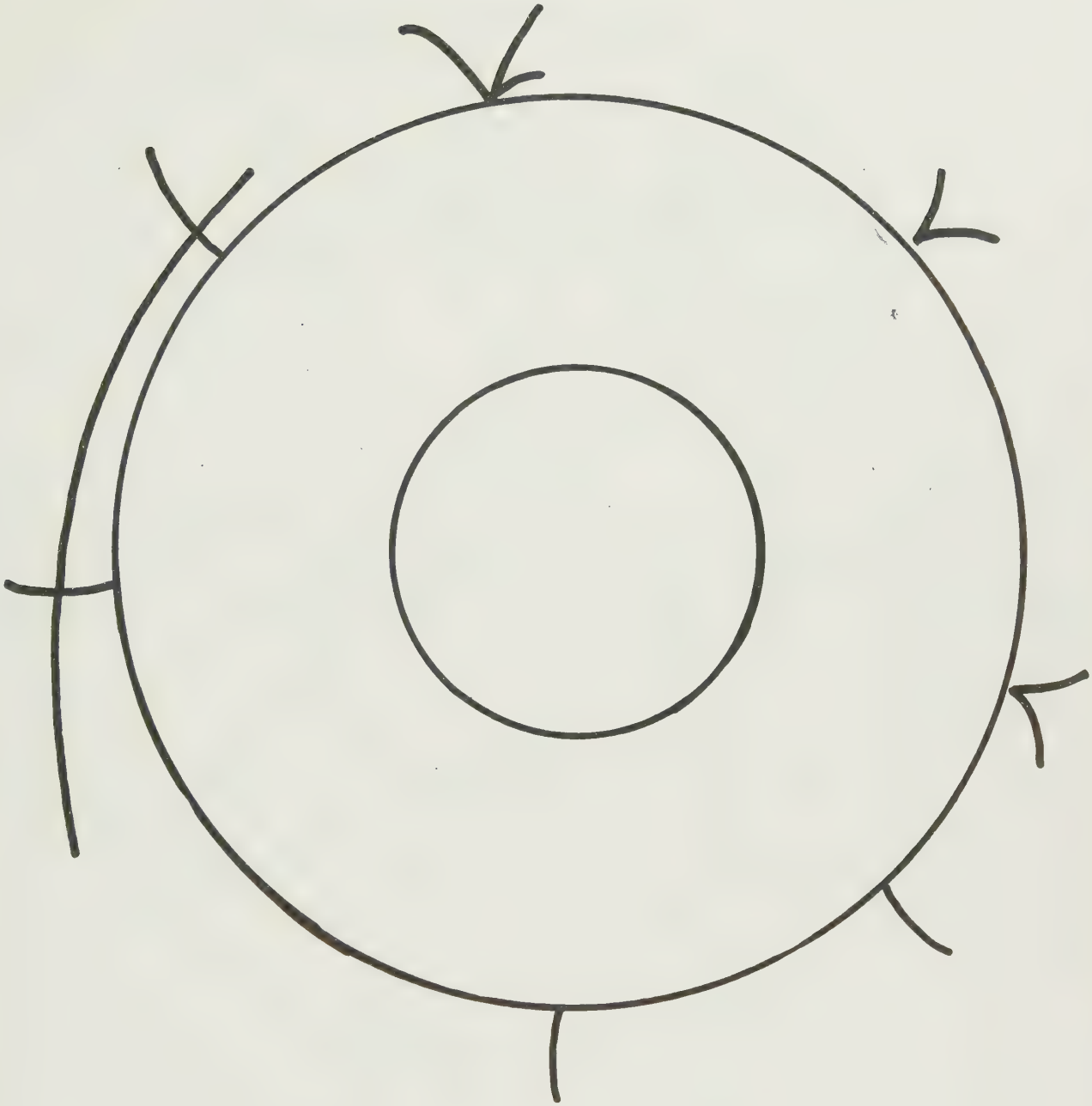

Emplacement des Plaies Scléro-Limbiques

O.D. et O.G.



Emplacement sur la Cornée et la sclère des lesions

Corneo-Sclérales Droites.

Emplacement sur la Cornée et la sclère des lésions

Corneo - Sclérales Gauches.

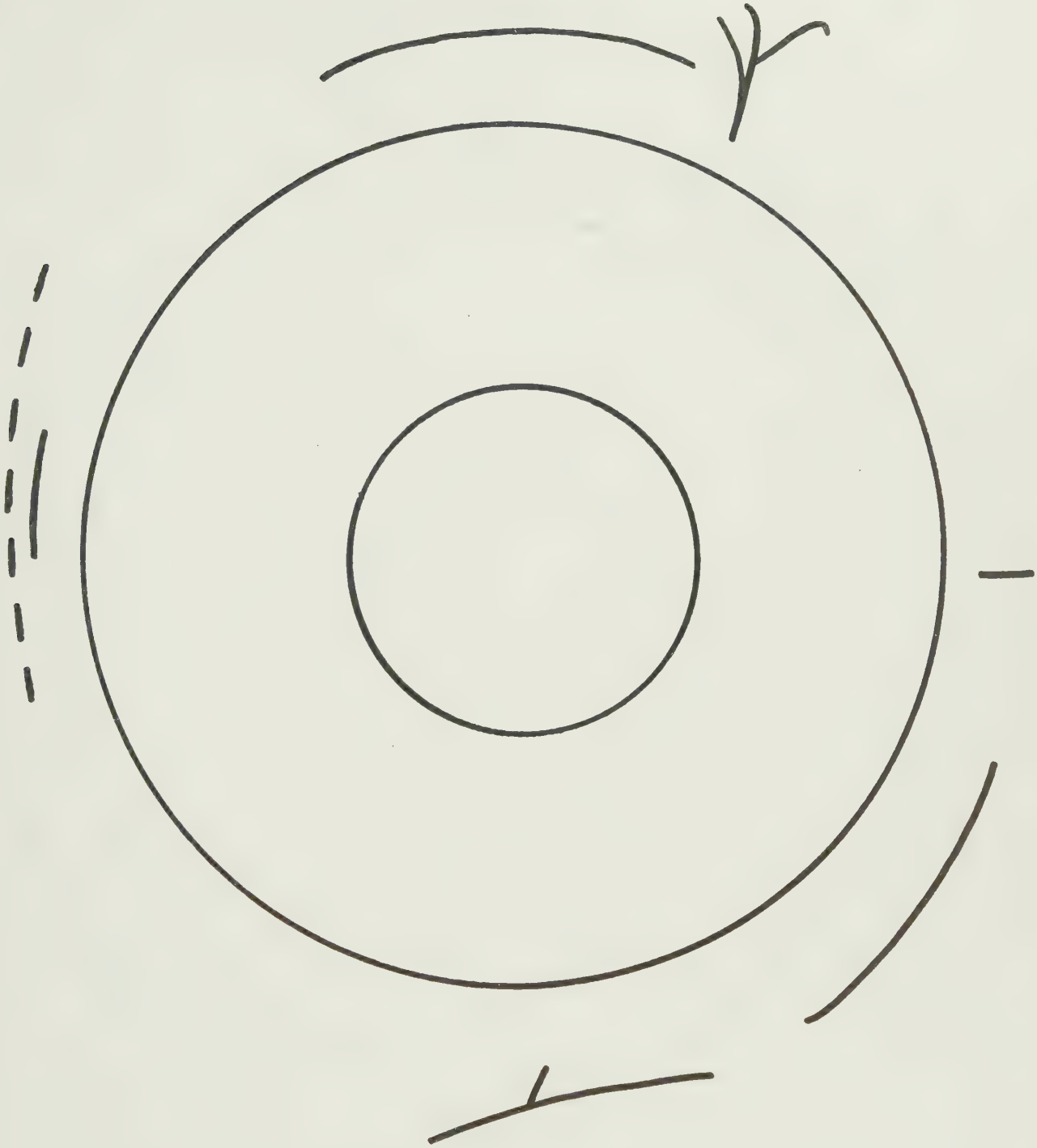

Emplacement sur la Sclère des Lesions

Sclérales pures : O.D.

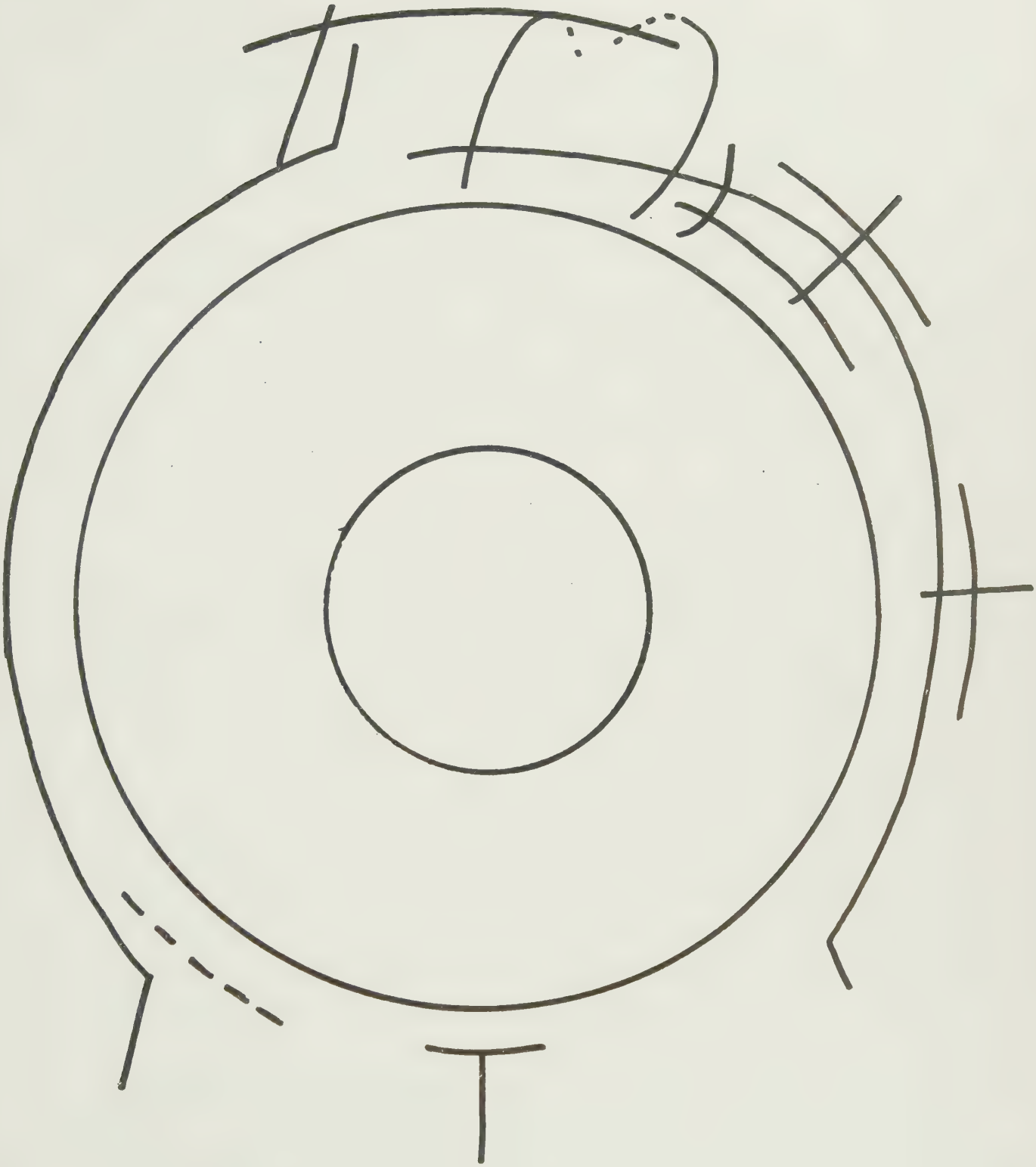

Emplacement sur la Sclère des Lésions

Sclérales pures : O.G.

oculaire permet, la plupart du temps, de l'éliminer, mais, dans les cas douteux, il ne faudra pas hésiter à recourir à l'exploration de la sclère, en particulier lorsque l'hypotonie est associée à un hyphéma et à une chambre antérieure plus ou moins plate.

Parfois, on peut apercevoir, dans la plaie sclérale, la choroïde d'une couleur noirâtre. La rétine est souvent aussi lésée. On nettoie la plaie soigneusement ; on fait une excision du prolapsus irien ou vitréen ; les sutures ne doivent intéresser que les couches superficielles de la sclère, pour éviter des proliférations épithéliales intra-oculaires. Enfin, on suture la conjonctive.

Il est habituel de coaguler la sclère pour prévenir un décollement de rétine, si la plaie est située en arrière de l'ora-sérata. On peut utiliser la diathermie qui doit être douce, concernant cette rétine à plat, car il ne faut pas, sous prétexte de prévention, préparer une nécrose rétinienne. Pour cette raison, il semble plus intéressant d'utiliser la cryocoagulation au moyen d'un système dont la température est réglable.

L'indication est formelle d'une hypotonie par le moyen d'un dépresseur tel que le mannitol. L'utilisation de la Dicynone est aussi capitale. En arrière de l'ora, il faut penser à la prévention d'un D.R., surtout si la plaie est petite. Si l'issue de vitré se produit ou s'est déjà produite avant l'intervention, il faut couper les fibres au ras de la plaie et, si l'hypotonie est appréciable, reformer la cavité postérieure de l'oeil.

- Le parage de la plaie

Nous avons donc vu qu'il fallait préciser les lèvres de la plaie par un lavage avec un mélange de sérum et d'antibiotiques pour la débarrasser des caillots de sang et des débris de verre. Dans la très grande majorité des cas, les lambeaux

cornéens et scléraux doivent être respectés, quels que soient leurs ramifications et leur état ; mais on doit quelquefois constater une perte de substance qui pose des problèmes particuliers.

- Hernies de l'Iris et des membranes

A travers la cornée, la hernie est très souvent évidente et, en général, irienne. Certains chirurgiens tentent, quand cela est possible, une réintégration de l'iris. Cette réintégration répond alors à des critères bien précis : plaie récente, hernie simple sans attrition du morceau d'iris extériorisé, tendance naturelle à une réintégration après écartement des lèvres de la plaie.

Evidemment, si cette réintégration est réussie, elle apportera au blessé des avantages appréciables tels que conservation du jeu pupillaire, absence de photophobie, absence de diplopie monoculaire, sans parler de l'avantage esthétique, surtout chez les sujets à yeux clairs. C'est pour obtenir des avantages analogues que certains auteurs pratiquent d'ores et déjà, dans des cas particuliers, la suture de l'iris blessé, extériorisé ou non, en utilisant les méthodes micro-chirurgicales mises à l'honneur par MACKENSEN.

En fait, nous sommes, avec RAVAULT, absolument contre la réintégration de l'iris, car on arrive toujours trop tard. L'iridectomie se fait au plus près, au ras de la plaie, après avoir attiré l'iris très légèrement en dehors, à la pince de Baune, sans kérato-ponction au limbe. C'est le temps qui s'est écoulé depuis l'accident et l'aspect de l'iris qui conditionne cette iridectomie. De toute façon, quand la plaie est sclérale, on résèque toute membrane extériorisée.

L'examen initial a aussi pu découvrir une déformation pupillaire qui a fait soupçonner une iridodialyse : nous en avons 7 cas et 5 fois nous constatons une aniridie post-traumatique.

91 fois, l'iris a été hernié seul (ou pincé dans la plaie). 24 fois, il y a eu hernie du corps ciliaire associée (surtout dans les plaies à cheval sur le limbe. 10 fois, il y a eu hernie des membranes.

C'est avec le plus grand soin que l'on doit s'occuper de l'iris, car les blessures de l'iris entraînent de redoutables complications au pronostic réservé. Elles augmentent notamment les risques d'infection. Il faut enfin évacuer les masses intumescentes afin d'éviter ou de diminuer les réactions irido-ciliaire et hypertonique.

- Reformation des différentes cavités

Dans notre statistique, 41 fois la chambre antérieure était plus ou moins effondrée. C'est une nécessité absolue de reconstituer la chambre antérieure en fin d'intervention : d'une part, pour contrôler l'étanchéité de la suture, d'autre,part, pour repousser le diaphragme irido-cristallinien dans son plan fronto-anatomique, en prévenant ainsi les synéchies, soit vers la cornée aboutissant au leucome adhérent, soit dans l'angle aboutissant à l'hypertonie oculaire. La chambre antérieure peut être reconstituer avec de l'humeur aqueuse mais plutôt, et de toute façon, il faut y inclure une bulle d'air qui tient mieux grâce à ses forces de capillarité. On injectera cet air par la plaie proprement dite et non par le limbe, à l'aide d'une canule de RYCROFT ou d'une aiguille à sous-conjonctivale. Parfois, l'on a du mal à reformer cette chambre antérieure en entier ; il faut s'assurer alors que l'iris n'est pas plus ou moins enclavé dans la suture. Ailleurs, on s'aperçoit que l'étanchéité est mauvaise, il faut alors remettre des points jusqu'à ce que la chambre antérieure tienne bien.

49 fois, nous avons observer une issue de vitré plus ou moins importante. Il faut donc redonner au globe une forme et un tonus normaux. On injectera de l'Etamucine, qui n'est

autre, que du vitré de porc, pour remplacer la perte de vitré. Indication surtout dans les éclatements du globe où il y a souvent une perte importante de vitré.

- Traitement médical

1° - Lutte anti-infectieuse

Elle est systématique. Tout d'abord la lutte contre le tétanos est assurée par la serothérapie en l'absence d'une vaccination récente, valable et prouvée. La lutte contre les autres germes figurés est assurée par l'administration d'antibiotiques par voie générale à large spectre, ayant une action sur le staphylocoque et étant réputée pour traverser facilement la barrière hémato-oculaire. On doit donner d'emblée une dose suffisante et la continuer pendant plusieurs jours même en l'absence de tout signe clinique d'infection. On y associe localement des antibiotiques en collyre ou en sous-conjonctivale. On vérifie toujours la perméabilité des voies lacrymales et on les lave avec une solution antiseptique ou antibiotique.

2° - Lutte anti-hémorragique

Elles permet de diminuer un peu les hyphémas générateurs d'hypertonie et les hémorragies postérieures génératrices d'opacification vitréenne quelquefois fonctionnellement très graves. Dans la pratique, on utilise surtout la Dicynone, qui agit sur le temps vasculaire de l'hémostase et ceci de façon immédiate, si elle est injectée par voie intra-veineuse et prolongée et si la posologie quotidienne est suffisante.

3° - Action sur la pupille

Elle se fait sous forme de collyres, employés souvent dès le premier jour ; ils ont pour but d'éloigner de la plaie le bord pupillaire ou les lèvres iriennes d'une iridectomie pour éviter les synéchies. Quand l'iris a été réintégré, les myotiques sont indispensables. Ils sont parfois utilisés par voie intra-camérulaire lors du temps final de l'intervention.

4° - L'utilisation des corticoïdes

Elle se fait , par voie générale, sans inconvénient. Il faut se méfier si l'épithélium cornéen n'est pas intact et n'utiliser la voie locale qu'à partir du deuxième ou troisième jour. Ils sont intéressants, en particulier, s'il y a un envahissement vasculaire de la cicatrice cornéenne.

- Les complications précoces

Il faut une surveillance quotidienne de l'évolution pour dépister les complications suffisamment tôt pour agir avec efficacité. L'importance des soins opératoires, parfois fastidieux est capitale car ils ont une énorme incidence sur le résultat.

1° - Effacement de la chambre antérieure

Il peut s'accompagner d'hypotonie, d'un décollement choroïdien, ou bien c'est un point qui a lâché. Il faut rechercher un signe de Seidel avec une goutte de fluoresceine au niveau de la fistule. Cette effraction doit être bouchée au plus vite car c'est une porte d'entrée à l'infection, elle risque de s'épithélialiser, elle favorise énormément l'apparition des synéchies aussi bien dans l'angle qu'au centre de la cornée. Mais souvent, la simple mise en place d'un pansement compressif pendant 48 heures suffit à faire disparaître ce Seidel ; sinon, il faut remettre un point supplémentaire et reformer la chambre antérieure.

2° - Complications infectieuses

La panophtalmie est la plus redoutable, mais elle est très rare devant les mesures antibiotiques systématiques. On peut la trouver chez un diabétique, un éthylique ou devant une résistance aux antibiotiques. Devant un oeil qui reste très rouge et qui devient douloureux, et devant l'apparition d'un chemosis, d'une cornée trouble, d'exsudats dans la chambre antérieure, utiliser massivement les antibiotiques surtout contre le pneumocoque et le staphylocoque, le plus souvent en cause, mais le résultat est toujours mauvais.

3° - Complications inflammatoires

Elles sont très fréquentes. Il faut rechercher l'apparition d'un Tyndall de la chambre antérieure, des précipités de la Descemet, une tendance synéchiante marquée. C'est cette tendance synéchiante qui rend la poussée inflammatoire nocive car elle est le point de départ d'un futur leucome adhérent, d'une future hypertonie. Utilisation donc, de l'Atropine, mais aussi des corticoïdes, par voie générale d'abord et par voie locale, dès que l'état de la cornée le permet.

4° - Ophtalmie sympathique

Quant à elle, elle est devenue extrêmement rare, à cause du traitement préventif, du traitement correct et précoce de la plaie. Il ne faut pas laisser de morceau d'Uvée incarcéré dans la coque oculaire. Extrêmement rare surtout, depuis l'utilisation des corticoïdes.

5° - Complications hémorragiques

Dans 34 cas, nous avons observé un hyphéma plus ou moins important ; on peut trouver aussi des hémorragies postérieures obscurcissant le vitré ou des hémorragies totales. Devant ces hémorragies, il faut rechercher une cause médicale comme une insuffisance hépatique grave et vérifier les éléments de la crase sanguine (signe du lacet, T.S., T.C.). Bien des malades sont sous anti-coagulants permanents. Il faudra donner de la Dicynone (cyclonamine), une cure hydrique abondante, le repos strict au lit. Si l'hyphéma est abondant et persistant et qu'il existe une hypertonie concomitante, il faut tout faire pour limiter l'hémorragie et juguler l'hypertension oculaire, car on risque l'infiltration hématique de la cornée dont le traitement, une fois la complication installée, est pratiquement inefficace.

6° - Synéchies

Elles sont, le plus souvent, la conséquence des complications précédentes. Elles peuvent être angulaires, responsables d'hypertonie, antérieures (31 cas dans notre statistique) -

il y a alors une grande attirance entre la cornée et un iris blessé), enfin, postérieures, réalisant une séclusion pupillaire et conduisant là aussi à l'hypertonie (nous avons relevé 6 cas présentant des synéchiespostérieures).

Le traitement, ici est surtout préventif : sutures précoces ; ne pas accrocher l'iris souvent accolé à la plaie ; ne pas faire de points perforants ; reformation de la chambre antérieure en fin d'intervention ; ne pas hésiter à réintervenir sur un effacement postérieur opératoire de la chambre antérieure ; utilisation judicieuse et selon les cas particuliers des collyres myotiques et mydriatiques ; enfin, lutte active contre l'infection, l'inflammation et l'hémorragie. En effet, le traitement médical d'une synéchie constituée est très décevant. Il est rare, sauf au tout début, que l'on puisse obtenir un résultat par une sous-conjonctivale d'adrénaline ou au contraire par l'instillation d'un myotique fort. Si les complications prennent trop d'importance, une synéchiotomie à la spatule s'impose, mais les risques d'hyphéma et de récidive en grèvent souvent le résultat.

7° - Oedème cornéen

Nous l'avons retrouvé chez 3 malades. Sa pathogénie reste obscure. On le trouve en cas d'inclusion de fragment épithélial ou de mèche vitréenne dans la plaie. S'il est un peu prolongé, il est néfaste en augmentant la désorganisation des lames, en constituant un appel à la vascularisation. En général, sa disparition est contemporaine de la cicatrisation de l'endothélium. S'il persiste plus longtemps, la thérapeutique en est assez difficile. Il faut s'assurer qu'il n'est pas dû à une hypertonie. Donc, là encore, c'est surtout un traitement préventif , en suturant le plus rapidement possible et en évitant les synéchies antérieures, en particulier iriennes et cristalloïdiennes

8° - Vascularisation cornéenne

Nous l'avons observé 12 fois. Ce n'est pas exactement une complication, car elle est la voie nourricière du processus de cicatrisation cornéenne. Il arrive cependant qu'elle dépasse son but et devienne trop importante. Ce peut être un fil particulièrement irritant qui sert de point d'appel : il faut alors l'enlever sous microscope. Mais souvent, on ne trouve aucune raison particulière. Quand la cicatrisation est largement amorcée et que l'épithélium est réparé, on peut s'aider de corticoïlocaux pour limiter les effets devenus néfastes de la vascularisation.

- Les complications tardives

1° - Leucomes cornéens

Nous en avons 16 cas dans notre statistique. Quel que soit le soin mis à réparer les plaies de cornée, des séquelles qui altèrent sa transparence sont souvent inévitables. Les opacités sont plus ou moins importantes et influent directement sur l'acuité visuelle si elles sont centrales. L'expression majeure de cette opacité est le leucome, où la cornée a perdu non seulement sa transparence, mais aussi parfois sa forme ; de plus, le leucome est souvent adhérent et il s'accompagne d'hypertonie particulièrement rebelle.

Dans les premières semaines, il est encore possible d'influer favorablement sur le leucome par l'instillation fréquente de collyre hydro-cortisone à 2,5 % et ceci, en contrôlant l'épithélium, mais bientôt la cicatrisation est effectuée et l'on arrive à la phase de stabilisation. Le leucome est pratiquement fixe et, du moins s'il existe une certaine tendance à la diminution, elle est très longue et très faible, si bien que, lorsque le leucome est central, on peut être amené à envisager

une greffe. Dans tous les cas, il faudra faire une kératoplastie transfixiante, la seule qui pourra donner une acuité visuelle à peu près satisfaisante. Dans les leucomes très évolués, aucune greffe n'est possible. Une technique intéressante est en cours d'expérimentation aux U.S.A. et semble encourageante : la kératoprothèse "champignon" de CASTROVIEJO et CARDONA. Il faut noter enfin, parmi les complications cornéennes, la très grande fréquence de l'astigmatisme irrégulier résiduel, qui abaisse considérablement l'acuité visuelle, même si un équipement en lentilles de contact est possible. Le traitement est préventif et consiste à éviter les tractions et les décalages au moment de la suture.

2° - Kystes de la chambre antérieure

Les uns sont relativement bénins, c'est le cas du kyste endothélial ou du kyste perlé. Ils peuvent grossir et abaisser alors l'acuité visuelle.

Les autres sont franchement graves, ce sont les kystes épithéliaux, témoins de l'envahissement de la chambre antérieure. Un point perforant, une fistule laissée ouverte, permettra au tissu malpighien de l'épithélium antérieur de proliférer dans la chambre antérieure. Il faut y penser devant une hypotonie avec la découverte d'un Seidel qui attire l'attention sur le front de progression de la nappe épithéliale. Celle-ci envahit bientôt la face postérieure de la cornée, l'angle, la face antérieure de l'iris et s'épanouit, tantôt en restant le long des parois, tantôt selon un aspect kystique. L'hypertonie est très fréquente et l'évolution désastreuse n'est guère influencée par le traitement. C'est dire encore la nécessité de ne suturer une cornée qu'au microscope, de n'employer que des fils et des aiguilles fines afin de ne pas risquer de placer un point perforant ; c'est dire également la nécessité de fermer rapidement toute fistule avant l'envahissement de la chambre antérieure.

3° - Glaucomes secondaires

Nous en avons trouvé 8. Pour ETIENNE, l'hypertonie ne peut relever que d'un blocage pupillaire si le cristallin a été atteint, ou d'un blocage trabéculaire par synéchies antérieures périphériques, lorsque la chambre antérieure a été plate pendant quelque temps.

Il faut éviter à tout prix ces hypertonies car elles sont très difficiles à contrôler : éviter par des sutures correctes toute fistule cornéenne qui peut réaliser une athalamie ou créer une synéchie antérieure annulaire ; libérer l'iris de toute adhérence antérieure à la cornée ; ne pas hésiter si la cristalloïde antérieure est ouverte à faire une iridectomie périphérique pour éviter à tout prix un blocage pupillaire auquel succèdera un blocage de l'angle ; faire une injection d'air généreuse en reformant la chambre antérieure. Cliniquement, dans les jours qui suivent la blessure, le glaucome est d'origine cristallinienne, soit simple blocage pupillaire (il faut alors pratiquer une iridectomie périphérique), soit dû à une cataracte traumatique intumescente bloquant le trabeculum (chez un enfant, il faut faire une large discision de la capsule, chez l'adulte, au noyau cristallinien non résorbable, une extraction totale avec lavage de la chambre antérieure). Enfin, l'hypertonie peut être d'origine phakolytique. Tardivement, par contre, c'est un glaucome par fermeture de l'angle. C'est un mauvais cas. On essaiera d'employer des myotiques puissants et une cyclo-angio-diathermie chez l'aphake.

4° - Opacification majeure du vitré

Elles sont la conséquence de l'infection, de l'inflammation prolongée, de l'hémorragie plus ou moins importante dans les cas de plaies postérieures. Elle se traduit par une désorganisation définitive du vitré. Au début de l'évolution, on peut espérer une régression par l'utilisation des antibiotiques, des anti-inflammatoires et par une cure hydrique prolongée, mais

bientôt les choses se fixent et l'acuité visuelle reste désespérément basse alors que l'étude de la projection lumineuse et l'examen écographique montre l'intégrité de la rétine. Actuellement, il n'y a pas de méthode satisfaisante pour les traiter. La trame opacifiée reste en place. Dans l'avenir, on peut espérer pouvoir remplacer plus complètement le vitré ; la voie est tracée de façon expérimentale par vitrectomie de KASMER.

Nous avons noté, dans nos observations, 7 fois une hémorragie du vitré qui, dans la plupart des cas, s'est éclaircie plus ou moins rapidement.

5° - Lésions du fond d'oeil

Nous avons observé 4 décollements de rétine et 4 syndromes contusifs du pôle postérieur dans notre statistique. Les décollements de rétine ne sont donc pas aussi fréquents que l'on serait en droit de s'y attendre. Si un traumatisme a entraîné, en même temps que la perforation du globe, et c'est assez fréquent, une contusion associée, une hémorragie chorio-rétinienne un trouble durable du vitré, une réaction inflammatoire, même passagère de l'Uvée, ou une hypotonie oculaire prolongée, il faut craindre alors un décollement de rétine.

Des bandes intra-vitréennes, tendues, denses, rigides se forment à partir de la cicatrice sclérale et traversent en éventail, le corps vitré pour s'insérer à la périphérie rétinienne au côté opposé. Le degré de cette prolifération des tractus dépend de la taille de la perforation et de l'existence d'une infection intra-oculaire, même très minime, au moment de la blessure. La rétraction du vitré se produit souvent en même temps que le décollement de rétine et peut même le précéder. Les déchirures rétiniennes peuvent siéger tout près de l'orifice de perforation ou à son opposé.

L'évolution se fait vers un décollement rétinien total avec constitution de poches irréductibles saillantes, de plis fixés à la convexité desquels adhèrent les brides vitréennes néoformées. Des examens vitréo-rétiniens répétés permettront, seuls, un diagnostic précoce. Il n'y a pas, en effet, de symptomatologie fonctionnelle chez ce blessé handicapé sur le plan visuel.

Il faudra employer l'écographie s'il existe une cataracte traumatique, une hémorragie intra-vitréenne ou une opacification secondaire d'origine infectieuse. Il faut s'aider de l'ophtalmoscopie binoculaire indirecte qui donne une meilleure appréciation des bandes vitréennes et du verre à trois pans de GOLDMANN qui permet de mieux localiser les zones électives de traction. Mais, malheureusement, les résultats de la thérapeutique sont souvent décevants.; quant à la chirurgie vitréenne, elle est encore très complexe et aléatoire.

6° - Cataracte traumatique

L'atteinte du cristallin transforme le pronostic d'une plaie de cornée, c'est pourquoi, nous l'avons vu, il est très important, lors du premier examen, de préciser son état anatomique. Il est parfois intact, mais il faut se garder d'affirmer trop vite cette intégrité, car une blessure périphérique peut être cachée, tandis que l'opacification secondaire peut être le fait de la contusion elle-même. D'autres fois, on observe une blessure capsulaire avec extériorisation d'un bouchon de masses. Il est important de noter s'il existe une effraction au niveau de la capsule postérieure avant l'opacification qui rendra cette constatation impossible. Enfin, il est parfois difficile de dire quoi que ce soit au sujet de la lentille, un aspect blanchâtre pouvant être dû à un trouble des milieux. Quelques jours après l'intervention, les choses se sont, en général, nettement précisées et cette cataracte traumatique peut revêtir tous les aspects

Minuscule, elle provoque une toute petite opacité qui ne gêne guère le blessé surtout si elle est périphérique où elle est partiellement masquée par l'iris. Plus souvent, l'humeur aqueuse s'infiltre dans les fibres qui vont s'opacifier ; l'ensemble du cristallin est alors opaque et il peut devenir intumescent, cela peut poser des problèmes de tonus oculaire. Il en est de même lorsque le sac cristallinien est largement ouvert, les masses envahissant la chambre antérieure. Elles sont, peu à peu digérées par les ferments lytiques chez le sujet jeune. Plus rarement, lorsque la plaie est limbique, on peut se trouver en présence d'une luxation sous-conjonctivale du cristallin avec importante perte de vitré et hernie uvéale. Mais parfois, le cristallin est intact et il peut le rester définitivement ; c'est là un point très important pour le diagnostic. Il faut aussi surveiller les couches les plus postérieures à la recherche de l'apparition d'une opacification en feuille de fougère, ann n-çant des développements ultérieurs beaucoup moins favorables.

Dans notre statistique, le cristallin a été opacifié 45 fois (soit environ 1/5 des observations) - 33 fois il l'a été plus ou moins précocement par ouverture de la cristalloïde donnant une opacification des masses dans les 24 heures et 12 fois il l'a été tardivement, comme trouble trophique -

Lorsqu'il y a eu contusion, il faut rechercher un iridodonésis ou le passage d'une mèche de vitré dans la chambre antérieure. 15 fois, nous avons noté une luxation ou une perte du cristallin. Dans quelques cas, il y a eu expulsion du cristallin à travers une large brêche cornéenne ou limbique. Les luxations antérieures, les plus fréquentes, doivent être surveillées, en particulier en recherchant l'apparition d'une hypertonie aiguë ; quant aux luxations postérieures dans le vitré, elles peuvent être longtemps bien tolérées. Les subluxations peuvent rester silencieuses, aboutir à une luxation complète ou entraîner des phénomènes d'hypertonie.

Avant de poser l'indication opératoire, il faut évaluer l'état de la partie postérieure de l'oeil par l'étude de la P.L. et l'échographie qui peut montrer une hémorragie massive, un D.R. et évaluer l'épaisseur de la galette cristallinienne restante.

Si l'atteinte est mineure, on referme bien la plaie, on règle le problème de l'iris, on laisse cicatriser, puis on attend que l'oeil se calme pour extraire le cristallin dans de bonnes conditions sur un oeil froid et solide, si la cataracte évolue.

S'il y a atteinte majeure du cristallin, devant une blessure importante de la cristalloïde antérieure, le traitement se fait le plus souvent précocément pour éviter les complications hypertoniques : ainsi, s'il y a des masses déjà opacifiées qui s'échappent dans la chambre antérieure, sous hypotonie, à l'aide de petits lavages abondants mais doux et prudents, sans faire sortir le vitré, on doit essayer d'évacuer ce que l'on peut des masses libres, sans aller trop loin ; puis on referme. Ainsi, s'ils sont bien faits, ils simplifient considérablement le traitement en seconde intention de la cataracte traumatique et éviteront l'Uvéite phacoanaphylactique ou l'hypertonie phacolytique. Ils peuvent réduire le traitement de cette cataracte au simple traitement d'une membranule.

Sur un cristallin, dont la lésion capsulaire reste petite, à partir de 25 ans, on peut envisager l'extraction totale bien que cela soit contesté par la plupart des auteurs qui préfèrent, pour des raisons de sécurité, faire une extraction extracapsulaire. C'est la plus fréquente. (les partisans de l'extraction intra-capsulaire insistent tous sur la solidité du ligament hyaloïdien capsulaire chez le sujet jeune). On utilisera la Trypsine et le cryo-extracteur.

7° - Greffes de cornée transfixiantes

Nous avons vu qu'en présence de leucomes, de dystrophies oedemateuses de la cornée, en cas d'astigmatisme très important, ou lorsque la perte de substance est telle que l'on ne peut pas suturer la cornée, l'indication de kératoplastie transfixiante doit être posée en utilisant des greffons cornéens frais ou silico-desséchés ; ceci afin de réaliser "une greffe bouchon" ou de remplacer le tissu cornéen opaque et restituer sa transparence dans les cicatrices cornéennes.

L'indication de kérato-plastie perforante s'appuie sur plusieurs critères :

a) la valeur fonctionnelle du globe : vision faible, inconfortable, non utilisable, due, pour une grande part, aux leucomes cornéens passant par le centre de la cornée, et à un astigmatisme important non systématisable à l'ophtalmomètre de Javal.

b) l'échec de correction : par cylindre ou lentille précornéenne dû à l'intolérance de la prothèse dans laquelle le leucome cornéen paraît avoir une grande part.

c) un critère esthétique non négligeable.

d) des critères plus généraux : désir de redonner au malade une vision binoculaire ; ou nécessité d'une vision binoculaire dans certaines professions : un bon résultat, dans ce cas, évitant au blessé un reclassement professionnel toujours délicat.

Quel est le choix du moment opératoire ?

La kératoplastie perforante doit être faite sur un oeil parfaitement cicatrisé, calme, sans aucun signe inflammatoire, ni trouble de l'équilibre tensionnel. (un tel état préopératoire nécessite un délai parfois long, de 6 mois à 1 an après le traumatisme initial.

D'autre part, comme la greffe chez l'aphake est toujours plus hasardeuse, il faut faire une kératoplastie de première intention, avant tout autre geste parce que le rideau irido-cristallinien met le greffon à l'abri du contact vitréen.

Technique opératoire : le microscope permet encore ici, avec une grande sécurité, la libération de synéchies, ou la coagulation fine des néo-vaisseaux. Les sutures faites au monofilament de perlon permettent une meilleure contention du greffon. Le caractère linéaire du leucome cicatriciel explique que l'on puisse éviter toute suture à son contact dans un tissu remanié.

A Lyon, DURAND et TACHOT ont montré, sur une statistique récente portant sur 11 cas, la grande supériorité de la kératoplastie perforante de première intention sur la seule iridectomie optique associée à l'irido-capsulotomie. Elle permet l'espoir d'une récupération visuelle importante et utilisable sur un oeil qui présentera par ailleurs un aspect anatomique sensiblement normal. D'autre part, la greffe, même sans récupération de la vision binoculaire, met le sujet à l'abri d'une amblyopie, donc d'un état dramatique en cas d'atteinte du deuxième oeil.

Enfin, il reste un problème d'ordre biologique concernant les quelques leucomes inaméliorables par ces greffes et qui ne bénéficient qu'exceptionnellement et qu'à titre expérimental de kératoprothèse.

8° - Troubles de la motilité et de la statique oculaire

4 fois nous avons relevé une section plus ou moins complète du droit externe ; dans 2 cas, un affaissement du plancher de l'orbite ayant entraîné une diplopie ; dans 1 cas, une fracture bilatérale des deux canaux optiques ayant entraîné une amaurose ; dans 1 cas une diplopie par incarcération d'un bout de verre "sécurit" dans un muscle, ceci ayant nécessité l'ablation secondaire. SURUGUE cite le cas d'une diplopie provoquée par un

éclat de verre "securit" qui recouvrait, par en-dessous, la poulie du grand oblique. GOGLER, ROSSANO et HUGONNIER citent également différentes localisations intra-orbitaires d'éclats de verre ayant entraîné une diplopie et insistent au point de vue médico-légal, sur la nécessité de délivrer un certificat initial très précis. Enfin, souvent, les traumatisés crâniens présentent une altération de la vision binoculaire ou une insuffisance de convergence : nous en avons relevé 11 cas.

9° - Accidents infectieux tardifs

Nous devons citer 2 observations assez rares rapportées par MONTAUT d'abcès encéphaliques intra-frontaux provoqués par des éclats de verre "sécurit" et survenus trois semaines à un mois après l'accident. L'intervention avait permis de retrouver de nombreux fragments de verre "securit" intra-orbitaires alors que les lésions initiales paraissaient superficielles. On peut s'étonner de la force de pénétration de ces éclats de pare-brise qui avaient perforé les parois antérieures et postérieures des sinus frontaux, pulvérisé le toit de l'orbite et enfin pénétré à travers la brèche durale dans le pôle frontal. Ceci permet de souligner l'importance d'une recherche minitieuse de ces corps étrangers en verre "sécurit".

VIII. Bilan des résultats - Pronostic

1. Résultats globaux :

A.V.	Nombres d'yeux	Pourcentage
10/10	42	20%
9/10	10	5%
8/10	15	7%
7/10	10	5%
6/10	14	7%
5/10	6	3%
4/10	4	2%
3/10	9	4,5%
2/10	7	3,4%
1/10	10	5%
Doigts	11	5,3%
P.L.	30	14,5%
0	7	3,4%
Enucléation	24	11%
Diplopie	12	5,8%

Donc nous avons : environ 37% de bons résultats (sup. ou égal 7/10)
environ 25% de résultats moyens (de 1 à 7/10)
environ 38% de mauvais résultats

Ces résultats ne donnent qu'une vue globale de nos observations. Il est impossible de donner des résultats exacts : quelquefois même l'acuité visuelle n'est pas précisée ; ou elle l'est avec correction ou sans correction. Il y a un certain nombre d'amblyopes, il y a des malades qui ont déjà été suturés dans d'autres villes ou dans d'autres pays et qui viennent nous voir pour des suites simples ou compliquées. Ce tableau n'a donc d'autre but que de donner une vue très approximative de l'ensemble de nos résultats.

2. Résultats sur le plan anatomique pur :

Si l'on considère la reconstitution anatomique des globes oculaires ainsi traumatisés, on remarque dans l'ensemble, une évolution favorable, compte tenu de la gravité initiale des ces plaies. Il y a finalement assez peu de globes qui évoluent vers la phtisie, l'uvéïte phaco-anaphylactique ou vers une dystrophie cornéenne. Cette évolution favorable est due, nous l'avons vu, en grande partie aux techniques micro-chirurgicales et au traitement médical appliqués à ces plaies qui sont traitées de plus en plus tôt avec un traitement qui est de plus en plus conservateur.

.../....

3. Résultats sur le plan fonctionnel :

Si nous étudions les fonctions visuelles, les résultats sont hélas beaucoup moins favorables. Mais l'amélioration des lentilles et verres scléraux, l'indication élargie des kératoplasties perforantes de première intention nous permet tout de même d'être un peu optimiste.

4. Résultats esthétiques :

Nous avons vu que ces cicatrices ne doivent pas être négligées, sinon elles peuvent entraîner des chéloïdes ou des leucomes très disgracieux, d'autant plus qu'elles intéressent 46% d'adultes jeunes entre 20 et 40 ans et 40% de femmes.

5. Pronostic :

Nous avons étudié pour chaque cas quel en était le pronostic. Il faut savoir toutefois que l'on n'a pas le droit de parler de pronostic fonctionnel avant d'avoir mesuré l'acuité car certaines plaies qui paraissent parfaites sur le plan anatomique ont des astigmatismes ou présentent des impossibilités de correction optique satisfaisante. A l'inverse des opacités qui sembleront être très denses donnèront quelquefois une acuité inespérée. Tant que l'on n'a pas fait des essais de verres, en particulier de verres de contact, on ne peut pas savoir qu'elle sera l'acuité définitive. Il faut attendre pour les prescrire que la cicatrisation soit bonne, mais parfois il ne faut pas trop attendre car outre leur effet optique, ils peuvent améliorer une cornée dont il s'en fallait de quelques dizièmes de millimètres pour avoir une surface correcte.

D'autre part, le pronostic est souvent lié aux lésions associées : une blessure du cristallin, une caracte traumatique transforme le pronostic, car elle entraîne la perte de la vision binoculaire. Enfin, une atteinte contusive de la région maculaire aggrave sérieusement le pronostic.

ETUDE STATISTIQUE DE SEPTEMBRE 1970 A SEPTEMBRE 1971.

Nous avons isolé de notre étude une statistique originale qui s'étend de Septembre 1970 à Septembre 1971 . Nous n'avons plus cherché nos dossiers de plaies oculo-palpébrales par rupture de pare-brise de la façon classique dans les dossiers "traumatismes" où ils étaient rangés mais nous avons utilisé notre nouveau système de classement MACDEE par fiches perforées . Il s'est révélé pratique, efficace, sans erreur . Il nous a fait gagné énormément de temps (l'une de ces fiches est jointe à notre travail) .

Ainsi : A LYON, durant cette période il y a eu 143 plaies cornéo-sclérales et plaies de paupières .

Sur ces 143 plaies, 32 seulement sont dues à des pare-brise, soit environ 22 % .

- A l'Hôpital de la Croix-Rousse - Clinique Ophtalmologique (Professeur BONAMOUR) : sur 15 plaies de cornée, 3 sont dues au pare-brise, soit 20 % .

- A l'Hôpital de Grange-Blanche - Clinique Ophtalmologique Universitaire A - Pavillon C (Professeur MUGONNIER) : sur 100 plaies de cornée ou de la sicère, 24 sont dues au pare-brise .

  sur ces 24 plaies : 5 fois il y a atteinte cornéo-sclérale et 19 fois, atteinte de la cornée seulement - 3 fois il y a atteinte des deux yeux, 14 fois c'est l'oeil droit, 7 fois l'oeil gauche .

  Enfin, sur 28 plaies de paupières isolées : 5 ont été provoquées par des pare-brise, soit environ 17 % .

----oooOOOooo----

1ER 2EME 3EME 4EME 5EME 6EME

Année 19____

DOSSIER Nº _____

NOM :

Prénoms :

Né le : _

1 ☐ HOMME 2 ☐ FEMME 3 ☐ OBSERVATION REMARQUABLE

MODELE 28.806

AGE

4 ☐ PREMATURE
5 ☐ JUSQU'A 1 AN
6 ☐ 1 A 5 ANS
7 ☐ 5 A 12 ANS
8 ☐ 12 A 20 ANS
9 ☐ 20 A 50 ANS
10 ☐ 50 A 70 ANS
11 ☐ PLUS DE 70 ANS

12 ☐ OEIL ADELPHE PERDU
13 ☐ CECITE
14 ☐ AMBLYOPIE
15 ☐

REFRACTION

16 ☐ MYOPIE FORTE
17 ☐ HYPERMETROPIE FORTE
18 ☐ ASTIGMATISME IMPORTANT
19 ☐ ANISOMETROPIE FORTE
20 ☐ TROUBLES DE L'ACCOMMODATION
21 ☐
22 ☐

SEMIOLOGIE OCULAIRE

23 ☐ CONJONCTIVE
24 ☐ EPITHELIALISAT. (XEROSIS – BITOT)
25 ☐ VASCULARISATION
26 ☐ CONJONCTIVITES AIGUES
27 ☐ CONJONCTIVITES CHRONIQUES
28 ☐ CONJONCTIV. PRINTANIERES, ALLERG.
29 ☐ CONJONCTIVITES AVEC ADENOPATHIES
30 ☐ PTERYGIONS, PTERYGOIDES
31 ☐ SYMBLEPHARON
32 ☐
33 ☐
34 ☐ PLI SEMI-LUNAIRE, CARONCULE
35 ☐
36 ☐ VARIA

37 ☐ SCLERE
38 ☐ SCLERITES ET EPISCLERITES
39 ☐ SCLER. NECROS. SCLERECTASIES
40 ☐ SCLEROTIQUES BLEUES
41 ☐

42 ☐ CORNEE
43 ☐ KERATOCONE, ECTASIE MARGINALE
44 ☐ MICRO ET MEGALOCORNEE
45 ☐ DEGENERESCENCES FAMILIALES
46 ☐ ULCERES
47 ☐ KERAT. SUPERF., ULCERES LIMBIQUES
48 ☐ KERATITES RECIDIVANTES
49 ☐ KERATITES PROFONDES
50 ☐ KERATITES DISCIFORMES
51 ☐ KERATITES NEURO-PARALYTIQUES
52 ☐ KERATITES NODULAIRES
53 ☐ VASCULARISATION
54 ☐ OEDEME, KERATITES BULLEUSES
55 ☐ CICATRICES LEUCOMES
56 ☐ SURCHARGES DIVERSES, K. EN BANDEL.
57 ☐ DESCEMETOCELE
58 ☐ FISTULES CORNEENNES
59 ☐ CORNEA GUTTATA
60 ☐ COLORATION (CERCLE VERT)
61 ☐ ANESTHESIE
62 ☐
63 ☐
64 ☐

65 ☐ CHAMBRE ANTERIEURE
66 ☐ MODIFICATIONS DE PROFONDEUR
67 ☐ HEMORRAGIES
68 ☐ HYPOPYON
69 ☐ VITRE DANS CHAMBRE ANT.
70 ☐ KYSTES, INVASION EPITHELIALE
71 ☐ MODIFICATIONS ANGLE
72 ☐

73 ☐ IRIS
74 ☐ HETEROCHROMIE (HYPO., HYPER.)
75 ☐ ATROPHIE
76 ☐ RUBEOSE
77 ☐ COLOBOMES DIVERS
78 ☐ SYNECHIES ANTERIEURES
79 ☐ IRIDODONESIS
80 ☐ HERNIES DE L'IRIS
81 ☐ IRIDO-CYCLITE
82 ☐ SECLUSION (IRIS TOMATE)
83 ☐ IRITIS NODULAIRES
84 ☐ OPHTALMIE SYMPATHIQUE
85 ☐ UVEO-MENINGITES
86 ☐
87 ☐
88 ☐
89 ☐ CORPS CILIAIRE

90 ☐ CHOROIDE
91 ☐ CHOROIDITES CENTRALES
92 ☐ CHOROIDITES JUXTA-PAPILLAIRES
93 ☐ CHOROIDITES DIFF. DISSEMINEES
94 ☐ CHOROIDITES PERIPHERIQUES
95 ☐ DEGENERESC. CHOROID. DIVERSES
96 ☐ RUPTURES DE LA CHOROIDE
97 ☐ HEMORRAGIES CHOROIDIENNES
98 ☐ DECOLLEMENT CHOROIDIEN
99 ☐
100 ☐
101 ☐

102 ☐ RETINE
103 ☐ ARTERES RETINIENNES
104 ☐ OCCLUSIONS ARTERIELLES
105 ☐ VEINES RETINIENNES
106 ☐ THROMBOSES VEINEUSES
107 ☐ PERIPHLEBITES
108 ☐ MICROANEVRYSMES
109 ☐ ANGIOMATOSES
110 ☐ HEMORRAGIES RETINIENNES
111 ☐ CAPILLAROSE, DEGENER. COLLOIDE
112 ☐ RETINITE PROLIFERANTE
113 ☐ OEDEME RETINIEN
114 ☐ FOYERS DYSORIQUES
115 ☐ RETINITE CIRCINEE
116 ☐ STRIES ANGIOIDES
117 ☐ DEPOTS LIPIDIQUES
118 ☐ RETINITE PIGMENTAIRE
119 ☐ DEGENERESC. TAPETO-RETI.DIVERSES
120 ☐ ALBINISME
121 ☐ MELANOSE, PIGMENTATION GROUPEE
122 ☐ RETINOSCHYSIS
123 ☐ DECOLLEMENT RETINIEN
124 ☐ DECHIRURE SANS DECOLLEMENT
125 ☐
126 ☐
127 ☐
128 ☐
129 ☐

130 ☐ MACULA
131 ☐ OEDEME
132 ☐ HEMORRAGIES
133 ☐ ETOILE MACULAIRE
134 ☐ CHOROIDITES MACULAIRES
135 ☐ CHOROID. SER. CENT. (ANGIOSPAS.)
136 ☐ DEGEN. & MACUL. INFANT. JUVENILE
137 ☐ DEGEN. MACULAIRES SENILES
138 ☐ PSEUDO-TROU
139 ☐ MACULOPATHIES DIV. (CICATRICES)
140 ☐
141 ☐

142 ☐ PAPILLE
143 ☐ EXCAVATION PATHOLOGIQUE
144 ☐ STASE PAPILLAIRE
145 ☐ FAUX OEDEME
146 ☐ PAPILLITE
147 ☐ ATROPHIE OPTIQUE
148 ☐ NEVRITE-RETRO-BULBAIRE
149 ☐
150 ☐

151 ☐ CRISTALLIN
152 ☐ APHAKIE
153 ☐ ECTOPIE, COLOBOME, LENTICONE
154 ☐ LUXATION, SUBLUXATION
155 ☐ CATARACTES CONGENITALES
156 ☐ CATARACTES SENILES, PRESENILES
157 ☐ CATARACTES PATHOLOGIQUES
158 ☐ CATARACTES COMPLIQUEES
159 ☐ CATARACTES TRAUMATIQUES
160 ☐ CATARACTES SECONDAIRES
161 ☐ CATARACTES PARTIELLES
162 ☐ CATARACTES ZONULAIRES
163 ☐ CATARACTE TOTALE
164 ☐ CATARACTE MORGANIENNE
165 ☐ CATARACTE NOIRE, BRUNESCENTE
166 ☐ CATARACTE CAPSULAIRE
167 ☐ PSEUDO-EXFOLIATION CAPSULAIRE
168 ☐
169 ☐
170 ☐
171 ☐ VARIA

172 ☐ VITRE
173 ☐ ISSUE
174 ☐ CORPS FLOTTANTS, SYNCHYSIS
175 ☐ OPACITES INFLAMMATOIRES
176 ☐ HEMORRAGIES
177 ☐ DECOLLEMENT POSTERIEUR
178 ☐ PSEUDO-GLIOME
179 ☐ FIBROPLASIE RETROLENTALE
180 ☐

181 ☐ GLOBE OCULAIRE
182 ☐ PHTISIE
183 ☐ MICROPHTALMIE, ANOPHTALMIE
184 ☐ BUPHTALMIE
185 ☐ PANOPHTALMIE
186 ☐

187 ☐ PRESSION OCULAIRE
188 ☐ HYPOTONIE
189 ☐ GLAUCOME CONGENITAL
190 ☐ GLAUCOME A ANGLE OUVERT
191 ☐ GLAUCOME A ANGLE FERME
192 ☐ HYPERTONIE SECONDAIRE

PRESSION OCULAIRE (SUITE)

193 ☐ GLAUCOME MALIN
194 ☐ BLOCAGE PUPILLAIRE
195 ☐ GLAUCOME ABSOLU
196 ☐
197 ☐

198 ☐ ORBITE
199 ☐ ENOPHTALMIE
200 ☐ EXOPHTALMIE BILATERALE
201 ☐ EXOPHTALMIE UNILATERALE
202 ☐ CELLULITE, THROMBO-PHLEBITE
203 ☐

204 ☐ PAUPIERES
205 ☐ SOURCILS, CILS
206 ☐ PTOSIS, PTOSES DIVERSES
207 ☐ RETRACTION PALPEBRALE
208 ☐ ECTROPION, ENTROPION, TRICHIASIS
209 ☐ LAGOPHTALMIE
210 ☐ BLEPHAROSPASME
211 ☐ OEDEME, EMPHYSEME
212 ☐ BLEPHARITES DIVERSES
213 ☐ HEMATOME, ABCES
214 ☐
215 ☐

216 ☐ APPAREIL LACRYMAL
217 ☐ LARMOIEMENT
218 ☐ OEIL SEC
219 ☐ DACRYOCYSTITES
220 ☐ GLANDES LACRYMALES (VARIA)
221 ☐

222 ☐ PUPILLES
223 ☐ MYOSIS
224 ☐ MYDRIASE
225 ☐ INEGALITE PUPILLAIRE
226 ☐ ARGYLL-ROBERTSON
227 ☐ PUPILLE TONIQUE D'ADIE
228 ☐ OPHTALMOPLEGIE INTERNE
229 ☐

APPAREIL SENSITIF ET SYMPATH.

230 ☐ NEVRALGIE DU TRIJUMEAU
231 ☐ SYNDROME DE C.B.H.
232 ☐ SYNDROME D'IRRITATION SYMPATH.
233 ☐
234 ☐

APPAREIL OCULO-MOTEUR

235 ☐ PARALYSIE DU III
236 ☐ PARALYSIE DU IV
237 ☐ PARALYSIE DU VI
238 ☐ PARALYSIE COMPLEXE
239 ☐ PARALYSIE VERTICALITE
240 ☐ PARALYSIE LATERALITE
241 ☐ PARALYSIE CONVERGENCE
242 ☐ SYNDROMES DE RETRACTION
243 ☐ STRABISMES CONVERGENTS
244 ☐ STRABISMES DIVERGENTS
245 ☐ ELEMENT VERTICAL
246 ☐ HETEROPHORIE, INSUFF. DE CONVERG.
247 ☐ NYSTAGMUS
248 ☐
249 ☐

VOIES OPT. CENTRES VISUELS

250 ☐ HEMIANOPSIE LATER. HOMONYME
251 ☐ HEMIANOPSIE BITEMPORALE
252 ☐ HEMIANOPSIE ALTITUDINALE
253 ☐ HEMIANOPSIE QUADRANTALE
254 ☐ RETRECISS. CONCENTRIQUE DU C.V.
255 ☐ SCOTOME CENTRAL ET PARACENTRAL
256 ☐
257 ☐
258 ☐ TROUBLES DU SENS LUMINEUX
259 ☐
260 ☐ TROUBLES DU SENS CHROMATIQUE
261 ☐ VARIA

PATHOLOGIE GENERALE

ET ETIOLOGIE

262 ☐ MALADIES GENETIQUES
263 ☐ ANOMALIES CONGENITALES (EMBRYOPATHIES)
264 ☐ TRAUMATISMES
265 ☐ CONTUSIONS
266 ☐ PLAIES
267 ☐ CORPS ETRANGERS
268 ☐ BRULURES THERMIQUES
269 ☐ BRULURES CHIMIQUES
270 ☐ PHOTOTRAUMATISMES
271 ☐ FRACTURE
272 ☐ TRAUMATISMES CRANIENS
273 ☐ TRAUMATISMES CORPORELS
274 ☐ ACCIDENTS RADIOTHERAPIE
275 ☐
276 ☐
277 ☐ VARIA

INFECTIONS

278 MICROBIENNES
279 SYPHILIS
280 TUBERCULOSE
281 RICKETSIOSES, LEPTOSPIROSES
282 HERPES
283 ZONA
284 AUTRES VIRUS
285 TRACHOME
286 PARASITAIRES
287 TOXOPLASMOSE, HISTOPLASMOSE
288 BOTULISME, TETANOS
289 MYCOSES
290
291
292
293 VARIA

INTOXICATIONS

294 ALCOOLIQUES
295 MEDICAMENTEUSES
296 DIVERSES

297 **TUMEURS**

BENIGNES

298 INFLAMMATOIRES
299 KYSTIQUES
300 VASCULAIRES
301 MELANIQUES
302
303 VARIA

MALIGNES

304 EPITHELIOMAS
305 SARCOMES
306 MELANIQUES
307 METASTATIQUES
308
309 VARIA

PATHO. CARDIO-VASCUL. ET SANG

310 HEMOPATHIES
311 DYSPROTEINEMIES
312 RETICULOSES
313 CRASE SANGUINE
314 HTA MALIGNE
315 HTA SIMPLE, ARTERIOSCLEROSE
316 ARTERITES DIVERSES
317 CARDIOPATHIES
318 MALFORM. CARDIAQUES ET AORTIQUES
319 HYPOTENSION
320
321
322

MALADIES METABOLIQUES DIATHESES

323 DIABETE
324 PREDIABETE
325 RHUMATISME
326 GOUTTE
327 THESAURISMOSES, DYSLIPOIDOSES
328
329 VARIA

GLANDES ENDOCRINES

330 THYROIDE
331 HYPOPHYSE
332
333 AUTRES GLANDES

APPAREIL GENITO-URINAIRE

334 AFFECTIONS RENALES
335 AFFECTIONS GENITO-URINAIRES
336 GROSSESSE
337

338 **SYSTEME NERVEUX**

339 DYSCRANIES
340 MENINGES
341 MENINGITES, ENCEPHALITES
342 HEMORR. ET THROMBOSES CEREBRALES
343 THROMBOSE CAROTIDIENNE
344 SPASME VASCULAIRE (MIGRAINE)
345 ANEVRYSMES ARTERIELS
346 ANEVRYSMES ARTERIO-VEINEUX
347 ANGIOMATOSES, PHAKOMATOSES
348 PARAL. AUTRES NERFS CRANIENS (VII)
349 SCLEROSE EN PLAQUES
350 TROUBLES PSYCHO-SOMATIQUES
351
352
353
354

O.R.L.

355 INFECTIONS O.R.L.
356 TROUBLES DE L'AUDITION
357 VERTIGES
358
359 DENTS - BOUCHE

360 **PEAU**

361 DEGEN. DYSTR. ECTO., ELASTOSE
362 DERMATOSES AIGUES, BULL., ERYTHEM.
363 ECZEMA
364 ACNE
365
366 ALLERGIE

367 COLLAGENOSES

368 OSTEOPATHIES

369 MALADIES MUSCULAIRES

370 TROUBLES METABOLIQUES DIVERS

EXAMENS SPECIAUX

RADIOGRAPHIES

371 ANGIOGRAPHIE CEREBRALE
372
373 VARIA

PHOTOGRAPHIES

374 PHOTOGRAPHIE CORPORELLE
375 PHOTOGRAPHIE DU VISAGE
376 PHOTOGRAPHIE SEGMENT ANTERIEUR
377 PHOTOGRAPHIE DU F.O.
378 FLUOROGRAPHIE
379
380 E.R.G.
381 E.E.G.
382 E.M.G.
383 OPHTALMODYNAMOMETRIE
384 EXAMEN DU SENS LUMINEUX
385 EXAMEN DU SENS CHROMATIQUE
386 ECHOGRAPHIE
387
388
389 EXAMENS EXCEPTIONNELS
390
391

TRAITEMENT

392 TRAIT. MEDICAUX PARTICULIERS

AGENTS PHYSIQUES

393 BETATHERAPIE
394 RADIOTHERAPIE CURIETHERAPIE
395 ULTRA-SONS
396
397 PHOTOCOAGULATION
398 CRYOTHERAPIE
399
400 PROTHESES OCULAIRES
401 VERRES DE CONTACT
402
403 LUNETTES SPECIALES (AMBLYOPES)
404
405 TRAITEMENT DE L'AMBLYOPIE
406
407 TRAITEMENT ORTHOPTIQUE

408 **TRAITEMENT CHIRURGICAL**
409 EXTRACTION DE CORPS ETRANGERS

CORNEE

410 TATOUAGE
411 KERATOPLASTIE CENTR. LAMELLAIRE
412 KERATOPLASTIE PERIPHER. DIVERSES
413 KERATOPLASTIE CENTR. PERFORANTE
414 KERATOPLASTIE BOUCHON
415
416
417 VARIA

IRIS

418 IRIDECTOMIE PERIPHERIQUE
419 IRIDECTOMIE TOTALE, COMPLETEE
420 IRIDOTOMIE
421
422

CRISTALLIN

423 EXTRACTION TOTALE A LA PINCE
424 EXTRACTION TOTALE A VENTOUSE
425 EXTRACTION TOTALE PAR SMITH
426 EXTRACTION TOTALE A L'ANSE
427 EXTRACTION TOTALE CRYOEXTRACTION
428 EXTRACTION TOTALE AVEC TRYPSINE
429
430 RUPTURE CAPSULAIRE
431 EXTRACTION EXTRA CAPS. SYSTEMAT.
432 DISCISION, LAVAGE
433
434
435

VITRE

436 INJECTIONS PRODUITS BIOLOGIQUES
437 INJECTIONS PRODUITS ARTIFICIELS
438
439

DECOLLEMENT RETINIEN

440 DIATHERAPIE SIMPLE
441 PHOTOCOAGULATION
442 CRYOCOAGULATION
443 RESECTION SCLERALE
444 POCHE SCLERALE
445 CERCLAGE
446
447
448

GLAUCOME

449 IRIDECTOMIE ANTIGLAUCOMATEUSE
450 IRIDOSCLERECTOMIE
451 IRIDENCLEISIS
452 CYCLODIALYSE

GLAUCOME (SUITE)

453 ANGIOCYCLODIATHERMIE
454 GONIOTOMIE
455 PONCTION RETRO-IRIENNE
456 TRABECULOTOMIE
457
458
459
460

GLOBE

461 ENUCLEATION, EVISCERATION
462
463

ORBITE

464 EXERESE TUMEURS
465 EXENTERATION
466 REFECTION FRACTURES
467
468
469

PAUPIERES, CONJONCTIVE

470 BLEPHARRORRAPHIES
471 PLASTIES PALPEBRALES
472 PLASTIES CONJONCTIVALES
473
474

APPAREIL LACRYMAL

475 DACRYORHINOSTOMIE
476
477
478 VARIA

479 **MUSCLES, STRABISMES**
480 TRANSPLANTATION
481
482

483 **COMPLICATIONS PEROPERATOIRES**
484 COMPLIC. POSTOPER. PRECOCES
485 COMPLIC. POSTOPER. TARDIVES

RESULTAT ANATO.

486 EXCELLENT OU BON
487 MOYEN
488 MEDIOCRE
489 NUL, ECHEC

RESULTAT FONC.

490 EXCELLENT OU BON
491 MOYEN
492 MEDIOCRE
493 NUL, ECHEC

IX - TRAITEMENT PREVENTIF

- Le Problème n° 1 : celui de la ceinture de sécurité et de l'appui-tête

Dans notre statistique : A tous ceux à qui la question a été posée : Portiez-vous une ceinture de sécurité au moment de l'accident ? la réponse a été négative.

Pour B. AUBRY, chef de service à la Prévention Routière, moins de 30 % des automobilistes portent leurs ceintures. Quand les conducteurs sont seuls, moins de 15 % les utilisent. S'ils ont une personne auprès d'eux, près de 30 % les portent, et 85 % si le passager lui-même a mis sa ceinture.

Sur le plan technique, l'utilité des ceintures est encore mise en doute au nom d'une série d'arguments erronés : Ainsi, nous devons contester aux côtés du Docteur TARRIERE. "La ceinture n'est utile qu'à grande vitesse" d'après certains, "or les risques d'accidents mortels apparaissent dès la vitesse de 36 km/h. A cette vitesse, le choc d'une voiture contre un obstacle fixe -arbre ou mur - équivaut à une chute de cinq mètres sur un matelas posé à même le sol. A 72 km/h, il est de l'ordre d'une chute de 125 mètres, soit le deuxième étage de la Tour Eiffel. Même en admettant que le conducteur est le réflexe de s'arcbouter, sa résistance maximale ne sera que de 300 à 400 kilogrammes, alors que les efforts qui le poussent vers l'avant, dans un choc à une vitesse de 50 km/h, sont de l'ordre de 3 000 kilogrammes". Nous avons vu que dans notre statistique, la majorité des accidents avait lieu en ville donc à moins de 60 km/h en principe.

Autre "faux problème" : la ceinture de sécurité empêcherait l'ejection "qui sauve de nombreuses vies". "En fait, dit encore le Docteur TARRIERE, les 12 % d'ejectés font autant de morts que les 88 % de non-ejectés, ces derniers n'ayant pas de ceintures. Ce sont les 2 à 3 % de personnes indemnes chez les éjectés qui entretiennent la légende".

En cas d'incendie de la voiture, certains prétendent qu'elle a un rôle nocif. En fait, ce type d'accidents "spectaculaires" est rare - 1 sur 3 000 -. Mais, il est certain que la personne non attachée a très peu de chances compte-tenu de la collision, d'être consciente. La ceinture, par contre, evite la commotion - ce qui permet à l'automobiliste de se dégager rapidement -.

La collision frontale représente 60 % des collisions ; la projection contre les parois de la voiture résultant de cette collision frontale (70 à 80 % des collisions graves), c'est essentiellement ce risque que la ceinture permet d'éviter.

La ceinture de sécurité, si elle est adéquate, protège des blessures mortelles jusqu'à une vitesse de 90 km/h, révèle une statistique réalisée par la firme secondaire VOLVO sur plus de 28 000 accidents de la circulation.
La diminution du taux de fréquence des blessures, grâce à la ceinture, va pour le conducteur de 57 % à des vitesses modérées jusqu'à 48 % à des vitesses élevées.

Les services de chirurgie, traumatologie n'ont plus avec les porteurs de ceinture, de problèmes d'enfoncement de la cage thoracique, d'écrasement de la face, de défiguration par le choc.
Quant aux lésions provoquées par les ceintures, elles peuvent être dues "à de mauvaises ceintures ou à des ceintures mal utilisées". Il est anormal que l'on tolère encore en France des ceintures de bassin ou de simples baudriers. En cas d'accident, la première permet la flexion du tronc et le choc de la tête contre la paroi de face ; la seconde, ne retenant que le thorax provoque "un sous-marinage" : glissement du corps vers le bas, le baudrier s'appliquant sur la colonne cervicale. Par contre, la ceinture à triple ancrage combinant le baudrier et la ceinture du bassin répartit les efforts sur le bassin et le thorax, permettant ainsi de tolérer une poussée de 2 700 kilogrammes sans la moindre lésion.

Certains médecins livrent encore une bataille d'arrière garde contre la ceinture au nom des lésions cervicales qu'elle pourrait favoriser. Hors, il n'existe pas de cas de lésions cervicales provoquées pars une hyperflexion en avant, la butée du menton sur le thorax permet de l'éviter. Quant à l'hyperextension, on accuse la ceinture de la favoriser, en renvoyant la personne vers l'arrière après la collision : hors, en fait, le corps s'affaisse généralement un peu, permettant à la tête de trouver un appui sur le haut du dossier ou sur l'appui-tête. D'ailleurs, cette reprise élastique des sangles se trouve évitée lorsque "les ceintures sont munies d'un absorbeur d'énergie" leur permettant de se déformer progressivement en fonction de la violence du choc (celles qui sont en Rislan sont à la fois résistantes et souples).

Toutefois, le risque des lésions cervicales est réel pour les enfants en bas âge qui portent des ceintures : les petits enfants ont en effet une tête lourde par rapport à la résistance de leur nuque. Si, l'adulte peut être retenu avec une force de 3 tonnes par sa ceinture de sécurité, sans qu'il y ait de graves dangers de rupture de la nuque, cela n'est pas de loin le cas pour les enfants.

Mais , la ceinture de sécurité munie à trois points de fixation ne peut apporter une sécurité absolue, elle ne peut éviter le bris de glace et la projection d'éclats de verre qui, à grande vitesse peuvent traverser les paupières et le globe oculaire. Son emploi dans l'aviation remonte avant la première guerre mondiale. Son emploi est obligatoire dans la compétition automobile depuis 1950. Sur une statistique de Salon de Provence, sur 3 000 accidents, 4 blessés étaient munis de ceintures. En Suède, où la ceinture est obligatoire aucun accident mortel n'a lieu au dessous de 100 km/h.

En France, la loi a prévu cet équipement obligatoire depuis le 1er Avril 1970 sur toutes les voitures neuves. Mais cela ne suffit pas, il faut rendre leur utilisation obligatoire. Aussi en Suède où la ceinture est obligatoire, une statistique portant sur 28 000 accidents

révèlent que seulement 30 % des occupants des vehicules accidentés avaient attaché leur ceinture de sécurité.

Aux U.S.A., l'étude faite par l'Université de CORNELL sur 70 000 accidents d'automobiles attestent également de la grande efficacité des ceintures de sécurité, notamment en ce qui concerne les accidents dus aux éclats de pare-brise. Deux points importants à noter : ces ceintures ne doivent servir qu'une seule fois, pour un seul accident. Elles ont d'autre part un rôle psychologique de protection : le conducteur qui se trouve confortablement et solidement amarré, sachant qu'il n'a pas à se retenir au volant, va profiter au maximum des secondes qui lui restent pour manoeuvrer au mieux.

Enfin, certaines compagnies d'assurances savent bien que le meilleur traitement reste le traitement préventif puisqu'elles accordent jusqu'à 25 % de réduction sur les primes d'assurances des voitures équipées de ceintures de sécurité.

Donc, toutes les discussions sur les ceintures de sécurité ne sont maintenant que bysantines et ont perdu tout intérêt puisqu'on sait que leur but est précisement d'empêcher tout contact de la tête avec les parois de la voiture. Il faut utiliser la ceinture à "trois points" avec système de fermeture à boucle ventrale qui permet une libération immédiate par simple pression et il faut la boucler, obligatoirement, même en ville - Il faut y associer un "Appui-tête, solidaire du conducteur".

- Le Problème n° 2 : celui du verre Triplex

Le verre Triplex est un verre feuilleté ou "sandwich", il est constitué par deux feuilles de verre soudées intimement entre elles par un intercalaire en matières plastiques à base de Bukyral de polyvinyle (qui ne jaunit pas en vieillissant). Cette matière est choisie en raison de ses qualités de résistance, d'adhérence et d'élasticité. Cet assemblage sous vide a plusieurs avantages en cas d'accidents : lors du choc, le pare-brise se fèle en étoile, les éclats demeurent collés entr'eux et la majorité du pare-brise reste transparente. La couche centrale a été depuis 1955 doublée d'épaisseur évitant tout, en lui conservant une certaine élasticité d'être traversée de dedans en dehors (passager) ou du dehors en dedans (ce venant de l'extérieur) ; Ce pare-brise présente donc de gros avantages sur ceux en verre trempé. Malheureusement, outre leur prix de revient qui est à peu près double du fait de leur plus grande résistance pouvant être responsable de traumatismes crâniens et de la colonne cervicale. Les auteurs allemands se sont particulièrement penchés sur ce problème. Il faut donc mettre au point un verre qui présente d'une part une grande souplesse vis à vis de la tête des occupants du véhicule.

PETRIGNAN a proposé, en plus des habituelles glaces de sécurité, un pare-brise qui cède vers l'avant à partir de certaines poussées, un simple artifice de construction lui permettant de rester en place lors de l'yperpression due à la fermeture brusque des portes du véhicule.

Actuellement, on met au point en France, un type de pare-brise constitué d'une feuille de verre traditionnel pour la face extérieure et d'une feuille de plastique à l'intérieur, cette dernière n'étant pas prise dans l'encadrement du système de maintien ; la feuille de plastique freine la tête de l'occupant comme un filet de sauvetage.

Une société belge a mis au point un autre type de pare-brise constitué par un verre de très grande résistance ce qui permet de

l'utiliser en feuilles très minces, donc très flexibles et amortissant considérablement les chocs. La résistance de ce verre est à peu près 10 fois supérieure à celle du verre feuilleté et 3 fois supérieure à celle du verre trempé. Sa souplesse serait-elle qu'en le pliant on pourrait presque amener les extrémités au contact l'une de l'autre (rayon de courbure de 30 cm). Enfin sa résistance serait suffisante pour s'opposer à un projectile de 8 gr lancé à 150 km/h. On peut adjoindre à ce verre un intercalaire de matière plastique qui joue son rôle de filet amortisseur. Ainsi, lorsque se produit un choc assez faible, le pare-brise plie et amortit le choc ; si l'impact intérieur est plus important, seule la feuille de verre extérieure se brise ; pour que la feuille interne éclate, il faut un choc deux fois plus fort que celui qui a brisé la feuille externe. D'autre part, quand le verre se brise, il se fragmente en petits morceaux de la taille d'un grain de riz dont les bords ne seraient pas contondants. Malheureusement, le prix de revient de ce verre est d'environ de 30 % supérieur à celui du verre Triplex qui est déjà très cher. Il a toutefois l'avantage de donner une idée de ce que sera le pare-brise dans quelques années. Il doit être suffisamment résistant pour ne pas craindre les impacts des gravillons, en revanche, il doit grâce à sa structure et à sa fixation éviter les blessures provoquées par les verres actuels.

Les Américains ont un bureau national de sécurité routière chargé de fixer les normes techniques pour les vehicules automobiles, la législation américaine est beaucoup plus sévère en Europe. En 1967, le gouvernement fédéral devait agréer la liste des 26 points de sécurité proposés par RALPH NADER. Les constructeurs européens qui veulent exporter aux U.S.A. sont obligés de se soumettre à cette liste aussi voit-on apparaître en France, les colonnes de direction à absorption d'énergie, les rembourages du tableau de bord, les appui-tête, les ceintures de sécurité et les pare-brise en verre feuilleté.

En France, pour la plupart des gens, le pare-brise est sans reproche, d'ailleurs Sécurit n'est-il pas très proche de Sécurité, et la publicité ne nous dit-elle pas "en cas de rupture, cette glace se fragmente en petits morceaux de petites dimensions ne pouvant pas causer de blessures profondes".

D'après la législation française et en particulier, d'après l'article R 73 (1945) et l'article R 73 (1969) du code de la route, le pare-brise doit posséder trois qualités essentielles :

1 - Assurer la visibilité en toute circonstance et en particulier, en cas de bris accidentel, il doit permettre au conducteur de continuer à voir dinstinctement la route.

2 - Il doit assurer la protection des passagers contre les intempéries et résister au choc et à la pénétration d'objets venus de l'extérieur.

3 - En cas d'accidents, ne pas être cause de blessures graves, pour le conducteur ou les autres occupants de la voiture.

La responsabilité du fabricant n'est pas vraiment engagée car il se retranche derrière "l'homologation", qui dans son esprit est censée couvrir tous les risques. Quant à l'homologation, elle n'a aucune conséquence sur la responsabilité du Ministre de l'Equipement et de l'Etat. Elle suffit à éxonérer le fabricant, qui a soumis à l'homologation ses pare-brise, en cas d'accident, celui-ci entraînant des blessures ou rendant nulle la visibilité vers l'avant.

Donc, il y a un problème de responsabilité partagée du fabricant du pare-brise et du législateur qui ne donnent pas vraiment à l'acheteur d'une voiture en France, la sécurité qu'il est en droit d'en attendre.

THESE SOUTENUE PAR M. RODALLEC YVES

C O N C L U S I O N S

Notre statistique nous permet donc de conclure que la plaie oculo-palpébrale par rupture de pare-brise est devenue, en 1971, par sa gravité et par sa fréquence, l'urgence numéro un en Ophtalmologie.

Cette plaie doit bénéficier d'un traitement d'urgence que seul un centre hautement spécialisé à l'échelon régional pourra lui prodiguer. Son pronostic dépendant pour une grande part de la précocité avec laquelle elle sera traitée, le malade devra y être acheminé le plus rapidement possible, par ambulance, hélicoptère ou avion. Dans ce centre, le malade trouvera une équipe bien entraînée avec Radio, Anesthésiste, lui permettant de faire de la microchirurgie, la seule valable pour la cornée. Comme le montrent nos observations, les techniques récentes ont conduit le chirurgien à être le plus conservateur possible et à obtenir un bon résultat anatomique.

Mais, le résultat fonctionnel reste toujours moyen, même si les soins postopératoires sont excellents et même s'il a été pratiqué une Kératoplastie perforante de première intention. Aussi, sommes nous obligés d'insister sur les mesures préventives : Si les voitures neuves sont livrées depuis 1970 avec des ceintures de sécurité dites à trois points d'attach avec boucle unique, leur usage n'en est malheureusement pas rendu obligatoire. D'autre part, les constructeurs de pare-brise ont étudié un verre Triplex relativement souple avec un système le rendant détachable lors d'un choc venant

de l'intérieur ; il joue un rôle de filet de sauvetage pour la tête du conducteur. Le Triplex n'est rendu obligatoire dans notre pays qu'en course automobile, et pour certains véhicules militaires. Sa généralisation rendue obligatoire fera diminuer son prix de revient. Enfin, il serait souhaitable que toutes les voitures de tourisme soien soient équipées des mêmes moyens de sécurité que les voitures de course.

Vu, le Directeur
de l'U.E.R. Grange-Blanche,

D. GERMAIN

Le Président de la Thèse,

R. HUGONNIER

Vu et permis d'imprimer.
Lyon, le
Le 1er VICE-PRESIDENT,
Président du Comité de Coordination Médicale,

R. TOURAINE

B I B L I O G R A P H I E

ALGAN : Le diagnostic urgent en ophtalmologie. Chibret Ch. 11-12,

ANDRIEU M. : Traumatismes oculo-palpébraux par éclats de pare-brise. (A propos de 53 observations). Thèse Toulouse 1970.

ANONYME : Automobile crash injury research. Ann.Rép. CORNELL. UNIV. 12. 1957, cité dans Zbl - Verkehos - Méd. 4- 29 (1958).

ANONYME : Accidents de la route : diminution des atteints graves grâce aux dispositifs de sécurité adoptés par les constructeurs américains. Méd. Hyg. Genève, 27, 883, 992, 1969.

BECHETOILLE A. et CHATELLIER Ph. : Plaies ouvertes du globe oculaire. Conférences Lyonnaises d'Ophtal. - N° 104 mai - juin 1970

BERNADE N., GUINGUENE A. : Réfection des canalicules lacrymaux sectionnés par la soude "Pig Tail". Clin. Ophtal. 1971 n° 1, p. 5-10.

BONODEAU J. : Le pare-brise : aspect médico-légal. Unité de Médecine Légale, Paris 1969.

BONODEAU J. : Flash sur le pare-brise. Le Médecin de Réserve. Mai-Juin 1970. N° 66.

BOULLIE C. : Plaies cornéo-sclérales par bris de pare-brise. Thèse Rouen 1969.

BOUDET, RAYNAUD, ARNAUD, Mme MANSUY (Montpellier) : Traumatismes oculo-palpébraux. Bull. Soc. Ophtal. Fr. 71, 1, 124-127.

BOUZAS A., HAUT J., MASSIN M., OFFRET G., PERDRIEL G., PAYRAU P., POULIQUEN Y., SICAULT R. : Plaies de la cornée. Rev. Chibret Ophtal., 62, 3-45, 1970.

COLLIER M. : Les ruptures verticales du tarse. Bull. Mém. Soc. Franc. Ophtal., 78, 496-512, 1965.

COSCAS G. : Ophtalmie sympathique chez une enfant. Clin. Ophtal., 2, 123-135, 1968.

DAVENPORT G. : Les blessures dues aux pare-brise des automobiles. J.A.M.A. 15.3.1958, 166 n° 11. 1324-1326.

DAVENPORT G. : The Windshield injury. J.A.M.A., 166, 2, 1324-1326, 1958.

DEODATI F., BEC P., DELPECH J., LABRO J.B. : Plaies oculaires et palpébrales par éclats de pare-brise. (A propos de 30 observations). Soc. Ophtal. Midi de la France, Toulouse, 26.2.1969.

DEODATI F., BEC P., LABRO J.B., CAMEZEND M. : Plaies du globe et des paupières par éclats de pare-brise. A propos de 29 cas. Bull. Soc. Ophtal. Fr., 69, 2, 266-271, 1969.

DIAIS D. : Plaies oculo-palpébrales par rupture de pare-brise. Thèse Nantes 1970.

DRAEGER : (Thérapeutique et pronostic des lésions perforantes de l'oeil). Therapie und Prognose perforierender Verletzungen des Auges. Klin. Mbl. Augenheilk., 148, 4, 593, 1966.

DRAEGER J. : (Technique microchirurgicale dans les blessures perforantes). Mikrochirurgische Technik bei perforierenden Verletzungen. Klin. Mbl. Augenheilk., 153,5, 749, 1968.

DRAEGER : Therapie und prognose perforierender Verletzungen des Auges (Tagung Augenärzte Nordwesdentschlands - Hamburg, 12 Juni 1965). Klin. Mbl. Augenheilk., 148, 4, 593, 1966.

DUFOUR ENTEL C., MOULY R., PREAUX J., TEXIER M. : Plaies et cicatrices de la face (brûlures exceptées). Masson & Cie Edit. Paris 178 pp., 1966.

DUFOURMONTEL C., MOULY R. : Les traumatismes de la face au cours des accidents de la route. Mém. Acad. Cha., 1969, 95, n° 18-19., 558-563.

DURAND L., TACHOT J. : La Keratoplastie perforante centrale optique dans le traitement des séquelles des plaies pénétrantes transversales de la cornée. Soc. d'Ophtal. de Lyon. Séance du 13.12.1970.

EMMANUEL H. : Les automobilistes risquent de perdre la vue lorsque le pare-brise vole en éclats même s'ils n'ont pas été blessés par les débris. Le figaro, 16 août 1970.

ETIENNE R. : Les glaucomes. Ch. 29. Glaucome secondaire.

ESPESSON Y., HUDELO J., WEISS J.B. : Syndrome et pseudo-syndrome de Brown. Bull. Soc. Ophtal. Fr., 69, 9-10, 812-815, 1969.

FANTA H. : Blessures des paupières. Verletzungen der Lider. Klin. Mbl. Augenheilk., 153, 2. 161-169, 1968.

FRANCOIS J., DE VOS E., GEERTS L., DE LOMAERT C. : Les accidents oculaires par éclatement de pare-brise. Ann. Ocul., Paris, 204, I, 49-54, 1971.

FRIEDRICH H. : (Les traumatismes perforants bilatéraux de l'oeil par bris de pare-brise). Perforierende Verletzungen beider Augen durch splitterndes Scheibenglas. Klin. Mbl. Augenheilk., 153, 6, 798-803, 1968.

FRIEDRICH H. : (Lésions perforantes des deux yeux par éclats de verre). Perforierende Verletzung beider Augen durch splitterndes Glas. Klin. Mbl. Augenheilk., 154, I, 131-132, 1969.

FRIEMEL-SCHMIDT-HOFFMANN E. : Operatives Vorgehen am Musculus obliquus superior. (Procédé opératoire sur le muscle oblique supérieur). Ber. dtsch. Ophtal. Ges., 69, 174-178, 1968.

FUCHS J. : Blessure aux yeux dues au pare-brise. Medizinische Monatseitschrift. Stuggart. Juillet 1967.

GASTEIGER H. : Blessures de l'oeil par bris de pare-brise. Fortschritte der Medezin. Vol. 85 N° 22-23.11.1957. P.979-982.

GOGLER E. : Les accidents du trafic routier. Documenta Geigy I Volume. Geigy Basle Switzerland. 1964.

HALBRON P., VIGNAUD J. : Pare-brise, ophtalmologie et radiologie. Bull. Soc. Ophtal. Fr., 69, 5-6, 517-523, 1969.

HAUT J., BERNARD J.A., DEFOUG D. : Blessures orbito-oculaires par pare-brise. Soc. franç. Ophtal. Paris, 3-7 mai 1970. Bull. Mém. Soc. franç. Ophtal., 83, 287-295, 1970.

HOLLAND G. : (Blessures des yeux et des paupières au cours d'accidents de la circulation). Verletzungen der Augen und Lider bei Verkerhsunfällen. Klin. Mbl. Augenheilk., 151, 3, 415-420, 1967.

HOLLWICH F., HUISMANS H. : (Lésions oculaires dans les accidents de la circulation routière). Augenverletzungen beim Verkehrsunfall. Klin. Mbl. Augenheilk., 155, 6, 877-883, 1969.

HUELKE D.F., GRABB W.C., DINGMAN R.O. : Facial injuries due to Windshield impacts in Automobile accidents. Plast. Reconstr. Surgery, 37,4, 324-333, 1966.

HUGONNIER R., MAGNARD P., RAVAULT P. : Paralysie du grand oblique gauche par éclat de pare-brise. Soc. Ophtal. de Lyon. 26 sept. 1959.

HUGONNIER R., MAGNARD P., RAVAULT P. : Paralysie du grand oblique gauche par éclat de pare-brise. Bull. Soc. Ophtal. Fr., 2, 84-85, 1960.

IVANDIC T. : Blessures oculaires provoquées par les accidents d'automobile). Verletzungen am Auge durch Autounfälle. Klin. Mbl. Augenheilk., 155, 6, 863-876, 1969.

JUNGHANNSS K. : (Blessures oculaires par pare-brise). Augenverletzungen durch Windschutzscheiben. Klin. Mbl. Augenheilk., 152, I, 116, 1968. & Med. Mschr., 21, 325-328,1967.

KUDE G., KUNDE R. : (Blessures oculaires au cours de travaux agricoles). Augenverletzungen bei Arbeiten in der Landwirtschaft. Klin. Mbl. Augenheilk., 157,I, 39-50, 1970.

LAW T.B. : Two unusual eye accidents. Med. J. Aust., I, 50-51, 1960. Analyse in Amer. J. Ophtal., 49, 6, 1460, 1960.

LEWIS P.M. : Glass in anterior chamber. Amer. J. Ophtal., 30, 7, 1047-1048, 1951.

MAC DONALD P.R., ASHODIAN M.J. : Retained glass foreigne bodies in the anterior chamber. Amer. J. Ophtal., 48,6, 747-750, 1959.

MANSUY-BRUN A. : Plaies oculo-palpébrales par bris de pare-brise. Thèse Montpellier 1971.

MARKWALDER H. : (Traumatisme aigu du crâne et perte du champ visuel). Akutes Schädeltrauma und Gesichtsfeldverlust. Ophtalmologica, Basel, 159,I-3, 55-64, 1969.

MARTERET H., DENEUVILLE J.P. : Cécité aigue traumatique. Rev. Prat., Paris, 20, 20-21, 3205-3207, 1970.

MATTEUCI P. : Ferite ocularda parabrezza. Ateneo parmense, 32, I, 34-35, 1961.

MEYERRATHKEN : (Lésions oculaires par éclatement des pare-brise des automobiles). Augenverletzungen durch Platzen von Frontscheiben bei Kraftfahzeugen. Klin. Mbl. Augenheilk., 151, 2, 281-282, 1967.

MEYERRATKEN E. : (Lésions oculaires par éclatement du pare-brise des automobiles. Proposition pour leur prévention et leur connaissance exacte). Augenverletzungen durch Platzen der Frontscheibe bei Kraftfahrzeugen. Vorschläge zu ihrer Verhütung und exakten Erfassung. Fortschr. Med., 85, 22, 972-982, 1967. Analyse in Ophtal. Lit. Lond., 21, 6, 647, 1967.

MONTAUT J., RENARD M., HEPNER H. : Abcès intra-frontaux et pare-brise. Rev. Oto-neuro-ophtal., 40,3,169-172, 1968.

MOULY R. : Conduite à tenir en présence des blessures de la face par accident d'automobile. Entretiens de Bichat (chirurgie et spécialités). 1964, 27-32.

MULLER-JENSEN K. : (Pronostic des traumatismes oculaires dans les accidents de voiture). Zur Prognose der Augenverletzungen bei Verkehrsunfällen. Klin. Mbl. Augenheilk., 153, 6, 803-808, 1968.

MULLER-JENSEN K., ALLMARAS W. : (Pronostic des lésions perforantes par pare-brise). Zur Prognose perforierender Verletzungen durch Windschutzscheiben. Klin. Mbl. Augenheilk., 154, I, 131, 1969 ; 1968, 153 n° 6.803-807.

MULLER-JENSEN K. : Zur Prognose der Augenverletzungen bei Verkehrsunfällen. Klin. Mbl. Augenheilk, 153,6,803-808,1968.

NADER R. : "Ces vitrines qui tuent". Flam. Edit. Ouvrage original : Unsafe and any speed. 1965.

NEUBAUER : (Chirurgie des blessures palpébrales). Verletzungschirurgie der Lider. Essener Fortbildung für Augenärzte, Essen 10-14 februar 1969.

OBRADOWITCH J. : Contribution à l'étude de la tolérance des corps étrangers intra-oculaires en verre. Thèse Paris 1957.

OFFRET G. : Table ronde : les corps étrangers intra-oculaires. Diagnostic et indications thérapeutiques. 1968. 14 octobre.

OFFRET G. : Plaies de cornée - Table ronde. 18.11.1968.

OKUMA T. : Chirurgie plastique pour destruction complète des paupières après accident de circulation. JA p. J. Clin. Ophtal. 20,7, 1053-1055, 1966.

PATRICK L.M. : Cadaver windshield impact research. Plast. Reconstr. Surg., 37, 314-323, 1966.

PAUFIQUE L., Mme LEQUIN, SOURDILLE Ph. : Remarquable tolérance d'un corps étranger de verre intracristallinien.

PERDRIEL G., DELPUGET J., VABRES G. : Aspects orthoptiques et chirurgicaux des paralysies du Moteur Oculaire Externe. Bull. Soc. Fr. Ophtal. 1970.

PETRIGNANI R. : "Une source de danger, la carosserie". tiré à part de l'Auto-Journal.

POLIET-DELISLE : Cas de blessure de l'oeil par fragment de verre sécurit. Soc. Ophtal. Paris. Juin 1939.

POULIQUEN Y., DEFOUG D. : Rôle du bris de pare-brise dans les plaies perforantes de la cornée. Arch. Ophtal., Paris, 29,I, 41-46, 1969.

POULIQUEN Y., DEFOUG D. : Rôle du bris de pare-brise dans les plaies perforantes de la cornée. Rev. autom. méd., 220, 17-23, 1970.

REMKY H., KOBOR J., PFEIFFER H. : Traumatologie chirurgicale du segment antérieur. (A propos de mille cas). An. Inst. Barraquer, 7, 5-6, 487-509, 1967.

RENARD G., BREGEAT P., OFFRET G. : Le pare-brise : un danger pour l'oeil. Les Echos de la Médecine. 15/1/1971.

RIZZUTI B.A. (U.S.A.) : Cornée et Matériel de sutures. Highlights Ophtal. 8,3, 92-94, 1965.

RUMBAUR W. : Augenverletzungen im Strabenverkehr, Arztl. Praxis. 6,9, 1954. Cité dans Zbl. Verkehrs. Med,1,57. 1955.

SCHULTZ R.C. : Facial injuries from Automobile accidents. A study of 400 consecutive cases. Plast. Reconstr. Surg. 40,5, 415-425, 1967.

SEJOURNE R. : Un pare-brise qui se plie... aux besoins de la sécurité. Tiré à part de l'Auto-Journal, 455. 20.6.1969.

SPIECKER : (La signification de "l'hygiène des glaces" des véhicules pour la sécurité routière). Die Bedeutung der Scheibenhygiene am Kraftfahrzeug für die Verkehrssicherheit. Verein Rhein.Westf. Augenärzte. Dortmund, 7.11.1964. Klin. Mbl. Augenheilk 147,4, 610, 1965.

SPIRA M., FEROW F.J., HARDY S.B., BEALL A.C. : Traumatismes de la face contre le pare-brise. J.Of. Trauma. Juil. 1968, 8,4, 513-526.

SPIRA M., GEROW F.J., HARDY S.B., BEALL A.C. : Traumatismes de la face par pare-brise. Internat. Surg. Dig. Nov.1968, 77, 11, 444.

SURUGUE P. : Une cause peu courante de diplopie. Bull. Soc. Ophtal. Fr., 68,I, 21-23, 1968.

TAGLIONI M., DELORME R., DIAIS D. : Plaies oculo-palpébrales par rupture du pare-brise. Clin. Ophtal., I, 17-30, 1971.

TARRIERE : Ceintures de sécurité (leur utilité). Tribune Médicale. 3.4.1971.

TENARD M. : Sécurité et ceinture de sécurité. Concours Médical 88, 31-33, 5139-5140, 1966.

VASSEUR Ph. : "Que faut-il penser des ceintures de sécurité ?" Instantanés Médicaux n° 10, octobre 1969.

WHISELL O.E. : Ophtalmology and motor vehicule accidents. Bull. Buckanan County med. Soc. 10,15 (1956), cité dans ZBl. Verkehrs. Med. 4,31, 1958.